

ARTÍCULO DE REVISIÓN

Siordia Karma L¹,
De Lara Huerta J²,
Cárdenas Barragán R³,
Pacheco Siordia S K⁴.

1. Neurocirujano. Jefe del Departamento de Neurocirugía y Neurología Clínica del Hospital Infantil de la Universidad Autónoma de Coahuila.

Prof. titular de la cátedra de Clinicopatología del Sistema Nervioso, Facultad de Medicina de la U. A. de Coahuila.

2. Jefe del Departamento de Infectología del Hospital Infantil Universitario de la Universidad Autónoma de Coahuila.

Profesor titular de Clinicopatología de Pediatría de la Facultad de Medicina de la Universidad Autónoma de Coahuila.

3. Profesor de Pediatría e Infectología. Infectólogo del Hospital Infantil Universitario de la Universidad Autónoma de Coahuila.

4. Médico en Servicio Social. Facultad de Medicina U.J.E.D.

SOLICITUD DE SOBRETIROS:

Depto. de Neurocirugía y Neurología Clínica. Hospital Infantil Universitario de la U. A. de Coahuila.

E-mail:
hospitalinfantiluniversitario@hotmail.com

Encefalomiелitis diseminada aguda postvaricela

RESUMEN

La encefalomiелitis diseminada aguda (EMDA) se caracteriza por un cuadro clínico sugestivo de afectación múltiple tanto en el sistema nervioso central como periférico.

La mayoría de los autores han basado su diagnóstico clinicopatológico en la presencia de lesiones desmielinizantes y se ha observado una relación muy estrecha con una infección viral (varicela, sarampión, rubéola, etc.), o bien secundaria a la aplicación de una vacuna, pero en algunos casos no es posible identificar al factor precipitante y se le considera como un caso idiomático.

Se atendieron cuatro pacientes con antecedentes de varicela y con aparición de cuadro neurológico agudo, con manifestaciones de hipertensión intracraneal, síndrome cerebeloso, irritación meníngea y piramidalismo. Los estudios de imagenología mostraron edema cerebral y áreas focales de desmielinización. Todos los pacientes mejoraron durante la segunda semana de su evolución intrahospitalaria, recuperándose *ad integrum* dos de los pacientes y el resto con secuelas moderadas, todos continúan su control en la consulta externa de neurología llevando una vida normal.

En todos los casos se estableció una relación estrecha entre la infección viral por varicela como factor etiológico o precipitante del cuadro neurológico.

Palabras clave: encefalomiелitis diseminada aguda, sistema nervioso central, hipertensión intracraneal, varicela, síndrome, líquido cefalorraquídeo.

ABSTRACT

Acute disseminated encephalomyelitis (ADEM) is characterized by its clinical signs suggestive of multiple central and peripheral nervous system disorders.

The majority of the authors base their clinicopathological diagnosis on the presence of myelinoclastic lesions and has been observed a close relation with a viral infection (Chicken pox, measles, rubella, etc.) it could also be a secondary reaction to the application of vaccine. In some cases it is impossible to identify the causal factor so it is diagnosed as idiopathic or spontaneous case. We received four patients with antecedents of chicken pox, with the apparition of acute neurological symptoms: intracranial hypertension, cerebellar syndrome, meningeal irritation and pyramidal signs. The imagenology studies showed cerebral edema and myelinoclastic areas.

All patients started recovering during the second week of being at the hospital, recovering *ad integrum* two patients and the rest with moderate sequelae. All of them continue their control in the external neurology consultation and lead a normal life. In all cases we established a close association with varicela as an etiologic factor of a neurological case.

Key words: acute disseminated encephalomyelitis, central nervous system, intracranial hypertension, chicken pox syndrome, cerebrospinal fluid.

INTRODUCCIÓN

La encefalomiелitis diseminada aguda (EMDA) es una enfermedad caracterizada por síntomas y signos sugerentes de lesiones diseminadas tanto en el sistema nervioso central (SNC) como en el periférico. La mayoría de los autores ha basado su diagnóstico en la presencia de lesiones desmielinizantes, por lo que se ha denominado "vasculomiелinopatía diseminada" y se ha visto estrechamente relacionada con una infección previa, usualmente de tipo viral. De ahí el término de "postinfecciosa" o "parainfecciosa". En otras ocasiones se relaciona directamente con la aplicación de una vacuna, por ello el nombre de postvacunal o postinmunización. Finalmente, en todos aquellos casos en que no se encuentra un factor precipitante, se cataloga como espontáneo o idiopático.^{1,2}

De acuerdo con la patogenia y los hallazgos patológicos, los dos mayores factores etiológicos son: 1) infección viral y 2) vacunación o inmunización. Los hallazgos patológicos clásicos con placas de desmielinización se encuentran en todos los casos postsarampión, postrubéola y postvaricela, así como en caso postinfección por Epstein-Barr, citomegalovirus, *Mycoplasma pneumoniae*, influenza y parotiditis.^{3,4} Anatómopatológicamente, la lesión más importante es la vasculopatía, que va desde una alteración en la barrera hematoencefálica con alteración de la permeabilidad vascular y el consecuente edema cerebral vasogénico, hasta la necrosis fibrinoide de la capa media arterial, con hemorragia o fenómenos de oclusión vascular e isquemia neuronal. Existe también reacción inflamatoria en las meninges que producirá clínicamente meningitis linfocítica aséptica con infiltrado perivascular de linfocitos, y por último la desmielinización y gliosis reactiva que se presentan como numerosos focos diseminados por todo el encéfalo, médula espinal y nervios periféricos.^{3,4,5} En cuanto a los hallazgos por resonancia magnética cerebral se demuestran focos o placas múltiples de desmielinización asimétricos en la sustancia blanca (hiperdensidades en T-2), sin efecto de masa o hemorragias de talla variable subcorticales en el centro semioval, corona radiada y zonas periventriculares, nervio óptico y en la fosa posterior (cerebelo y tallo). También los tálamos y ganglios basales pueden resultar afectados.

Caso 1. JMFP. Masculino de cinco años con esquema de inmunizaciones completo y no refiere aplicaciones recientes de inmunizaciones. Quince días antes presentó fiebre, somnolencia y aparición de exantema de tipo maculopapulovesicular que terminó con costras. Su padecimiento actual es de tres días de evolución con persistencia de fiebre, vómitos en proyectil muy frecuentes y trastorno progresivo de la marcha, así como afectación del estado de conciencia. Al examen neurológico se encuentra estuporoso, pupilas isocóricas con disminución del reflejo fotomotor bilateral. La fundoscopia muestra papiledema grado I. En el examen motor y de coordinación al ingreso se observó ataxia de la marcha y troncal, posteriormente hipotonía generalizada y postura de batracio con hiporreflexia osteotendinosa en los cuatro miembros, y reflejo cutáneo-plantar alternante, a veces flexor y en otras francamente extensor (signo de Babinski+). Existe rigidez de nuca y signo de Kernig+. Al examen general se observa piel con lesiones por varicela en fase de costra. El estudio de LCR normal; BH: leucocitos 7,500 (neutrófilos 78% y linfocitos 22%), sedimentación globular 22 mm/1hr. La resonancia magnética cerebral mostró edema cerebral difuso generalizado, y en secuencias de T-2 se apreciaron áreas hipedensas en la sustancia blanca subcortical, en tálamo, circunvolución pre-central y lóbulo paracentral bilateral, compatibles con zonas de desmielinización.

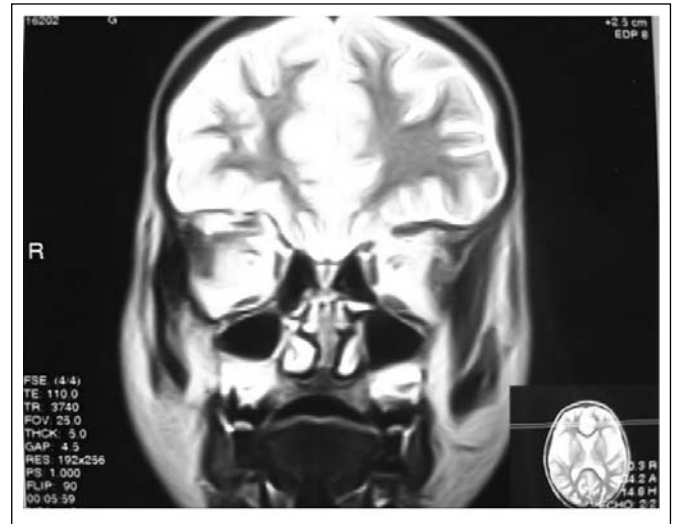

Fig. 1. Caso 1. RMC Corte Coronal en T2: hiperdensidades en sustancia blanca subcortical.

El diagnóstico clínico fue encefalomiелitis diseminada aguda postinfecciosa (varicela) en su forma desmielinizante.

Tratamiento. dexametasona 4 mg IV. c/8 h Glicerol 1 gr/kg peso/día, repartido c/6 h por sonda nasogástrica (SNG), vitamina E 400 U por día. **Evolución.** Al octavo día: consciente, orientado, lenguaje coherente, cooperador, desaparición de la ataxia troncal, marcha con ayuda, ataxia moderada con base amplia de sustentación y lateropulsión indistinta.

Caso 2. RAVT. Masculino de siete años de edad, con esquema de inmunizaciones completo. La madre del paciente con embarazo y cuadro exantemático correspondiente a varicela. El padecimiento de ocho días de evolución coincide con la aparición de exantema acompañado de fiebre, cefalea intensa, así como numerosos vómitos en proyectil; se refiere también la presencia de vértigo al tratar de caminar y trastorno de la marcha, debilidad generalizada y trastorno de la voz. Se observan lesiones por varicela en fase de costra. Al examen neurológico: agitación psicomotriz, irritable, no coopera para el examen. Fondo del ojo con papiledema grado I (bordes borrados, pérdida del pulso venoso y disminución de la excavación fisiológica en forma bilateral); presencia de rigidez de nuca severa y dolorosa. Examen motor y coordinación: ataxia troncal y de la marcha, no es posible la deambulacion ni siquiera con ayuda, motilidad de las cuatro extremidades conservada, hiperreflexia osteotendinosa bilateral y aumento del tono muscular, reflejo cutaneoplantar bilateral. **Manejo:** líquidos IV, dexametasona 4 mg c/8 h IV. Glicerol líquido puro a 1 gr/kg/día diluido por sonda nasogástrica (5ml c/6 h); ranitidina 50 mg c/12 h IV. El

paciente evolucionó hacia la mejoría realizándose la punción lumbar bajo sedación hacia el décimo día de su ingreso. En la raquimanometría se obtuvo una presión inicial de 280 mm de agua y una presión final de 220 mm de agua con maniobra de Queckensted normal. LCR transparente con cinco células (100% linfocitos). La resonancia magnética cerebral mostró cambios en la densidad de la sustancia blanca periventricular, así como en el cerebelo y lóbulos de la ínsula, edema generalizado difuso. El diagnóstico fue leucoencefalopatía aguda difusa postvaricela (fig. 2).

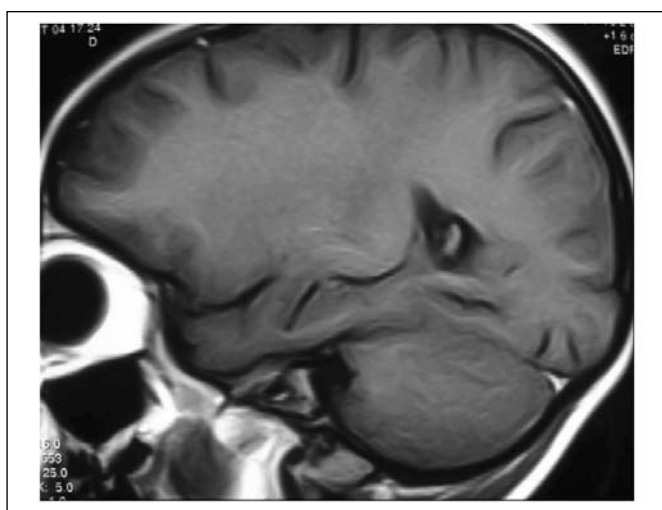


Fig. 2. Caso 2. RMC Corte Sagital en T1: edema generalizado difuso y señal anormal en sustancia blanca subcortical.

Caso 3. NMS. Femenino de cinco meses de edad con los siguientes antecedentes: esquema de vacunación completo; quince días antes, aparición de exantema maculopapulovesicular generalizado acompañado de fiebre; cinco días de evolución con fiebre y dos crisis convulsivas generalizadas de tipo tónico clónicas; posteriormente se agregó somnolencia, apatía e indiferencia. Al examen: mal estado general, faringitis y estertores gruesos en los campos pulmonares, lesiones cutáneas en fase de costra y fiebre. El examen neurológico mostró irritabilidad a la movilización, tendencia a la somnolencia, rigidez de nuca, mirada divergente permanente, pupilas isocóricas hiporrefléxicas bilaterales; hiperreflexia patelar bilateral y reflejo cutáneo plantar indiferente bilateral. Kernig negativo. El examen citológico del LCR reportó: tres células (100% linfocitos), proteínas 48mg% y glucosa 66mg%. BH: leucocitos: 7,200 con 63% de linfocitos y 37% de segmentados. Sedimentación globular: 18 mm/h. *Tratamiento:* sifenilhidantoinato de sodio a razón de 7 mg/kg/día; dexametasona 2 mg cada 8 horas IV; glicerol líquido a razón de 1 gr/kg/día por SNG y ranitidina IV.

El diagnóstico fue leucoencefalopatía aguda difusa.

Evolución: al día 23° mejoría en su cuadro clínico encontrándose la paciente consciente, reactiva al medio, se moviliza espontáneamente, pupilas isocóricas e hiporreflexia pupilar. Fundoscopia: papilas ópticas grandes, ovales, con palidez de +++ (atrofia óptica de predominio temporal bilateral), tono muscular aumentado y reflejo cutáneo plantar extensor bilateral. La resonancia magnética cerebral demuestra cambios inflamatorios en ambos tálamos y zonas con aumento de la señal que pueden corresponder a desmielinización focal en cápsula interna, pedúnculos cerebelosos, cerebelo y radiaciones ópticas, así como en el nervio óptico del lado derecho (Fig.3 y 4).

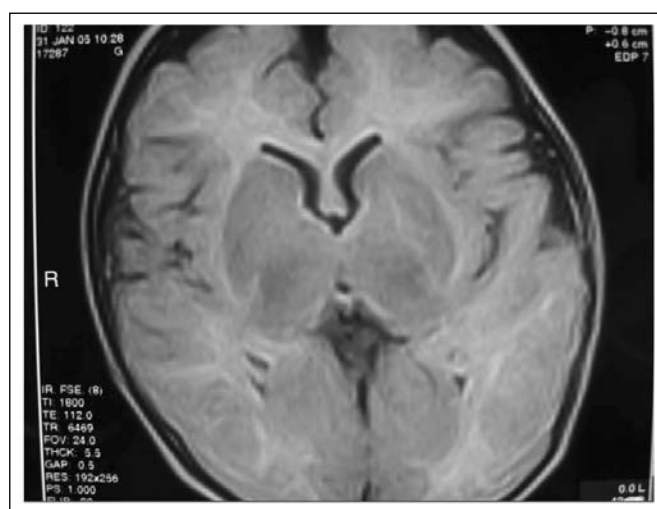


Fig. 3. Caso 3. RMC Corte Coronal en T1: hiperdensidades en la cápsula interna, tálamos y radiaciones ópticas.

Caso 4. KGV. Femenino de tres años de edad con esquema de inmunización completo. Varicela tres semanas antes. Padeamiento actual de cuatro días de evolución con debilidad de miembros inferiores, caídas frecuentes hasta llegar a la imposibilidad para deambular; posteriormente pérdida del movimiento y de la fuerza de los miembros superiores. Al examen: cuadriplejia flácida, arreflexia osteotendinosa y cutáneo superficial, así como atonía generalizada. Pares craneales: oculomotores; paresia del VI par, diplejía facial y parálisis de paladar blando bilateral, paresia de la mandíbula y de la lengua bilaterales. El estado de consciencia normal. Examen del LCR: células 8 (100% linfocitos), proteínas 26 mg% y glucosa 46 mg%. BH: leucocitos: 29,800.

Diagnóstico clínico: polirradiculoneuropatía motora aguda ascendente tipo síndrome de Millar-Fisher.

Evolución. Al sexto día presentó parálisis de los músculos respiratorios y se sometió a ventilación mecánica, además recibió dexametasona 1 mg/kg/día IV, ampicilina IV y ceftriaxona IV. Se le programó para estudios de electroconducción nerviosa y biopsia del nervio sural.

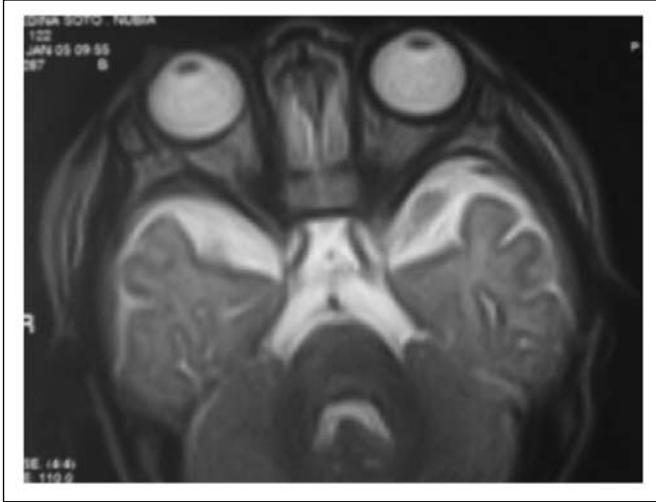

Fig. 4. Caso 3. RMC y órbitas en T2: hipedensidad en el nervio óptico derecho compatible con desmielinización.

RESULTADOS

Las edades de nuestros pacientes variaron desde cinco meses hasta siete años, siendo 25% menores de un año y preescolares 75%. La edad promedio: 4 años. El sexo de los pacientes: masculino 50% y femenino 50%. Los antecedentes importantes: desarrollo psicomotor previo normal (100%), inmunizaciones completas y ninguna aplicación de inmunizaciones reciente. Antecedentes de haber padecido varicela semanas antes en 100% de los casos.

El tiempo de instalación del cuadro neurológico agudo en relación con la aparición del exantema (varicela) con rangos de 8 a 21 días y promedio de 15 días. El periodo estacional de presentación de la encefalopatía aguda fue: primavera 2001: en 1/4; otoño 2004: 1/4; en invierno 2004-05: 2/4 casos.

En lo que respecta a las formas de ataque o variantes de la enfermedad (EMDA) los clasificamos como: leucoencefalopatía aguda difusa en 50%, encefalomiелitis desmielinizante aguda diseminada (25%) y síndrome Guillain-Barré (25%).

Respecto al tratamiento, se administraron esteroides de alta potencia (100%), glicerol (depletivo cerebral) (100%); complejos vitamínicos (100%) y ventilación mecánica (25%). Evolución: mortalidad y secuelas: todos los pacientes evolucionaron favorablemente con el manejo instituido. El inicio de la mejoría se estimó en promedio a los 14 días con rango de 8 a 23 días; sobrevivieron los 4 pacientes y solamente 1 de 4 se trasladó al IMSS para continuar su atención hospitalaria, por lo que ignoramos su evolución final. El resto se recuperó 2/4 (50%) *ad integrum* y 1/4 con secuelas de grado variable (motoras y paresias de nervios craneales). Todos asisten a la consulta externa de neurología. El agente etiológico, tanto en

la encefalopatía (3/4) como en el Sx. Guillain-Barré (1/4), se consideró virus varicela zoster.

DISCUSION

La EMDA es autolimitada y presenta similitudes con la encefalomiелitis alérgica experimental (animales). Se ha demostrado también que su desarrollo y probablemente sus secuelas, se inhiben con la administración de esteroides, razón por la cual estos fármacos constituyen la base de su tratamiento.¹

La aparición de la encefalomiелitis postvaricela en todas sus variantes, en el Hospital Infantil Universitario (U. A. de C.), representa 6.7% de todas las internaciones al departamento de infectología por diagnóstico de varicela complicada, (total = 59 casos). Durante el periodo analizado (2000-2004), la frecuencia anual de la EMDA fue de 0.8 casos.

El periodo estacional de presentación de la EMDA fue otoño-invierno, coincidiendo con los brotes de varicela y de acuerdo con las series de otros autores.^{4,6,7,8,9} En relación con toda la patología neurológica atendida en el departamento de Neurología y Neurocirugía en el periodo de los años 2000- 2004 con un total de 377 casos (100%), la EMDA postvaricela corresponde a cuatro casos solamente, con 1.06 % del número total de casos.

El tiempo de aparición o instalación de la encefalopatía aguda, y en relación con la aparición del exantema (varicela) se presentó en promedio al día 14, con rangos de 8 a 21 días. Dicha evolución es muy similar a los casos que reportan otros autores. El grupo de edad más afectado en nuestros pacientes fue el preescolar, coincidente con la mayoría de las publicaciones.^{1,2,4,7,8,9}

La clínica en nuestros pacientes muy similar a los casos de diversos autores.⁽¹⁻¹⁰⁾ En cuanto a las variedades o formas de ataque de la EMDA encontramos leucoencefalopatía aguda difusa en dos casos (50%) y las formas desmielinizantes (multifocal) en dos casos (50%). Según diversos autores, en series con mayor número de casos y con verificación anatomopatológica de las piezas de autopsia, hay predominancia de leucoencefalopatía aguda difusa con gran edema cerebral generalizado, sobre las otras formas como la desmielinizante o la variante hemorrágica necrotizante aguda.⁽¹¹⁻¹³⁾ La actividad terapéutica de los esteroides que proveen efecto protector y antiinflamatorio a las membranas endoteliales vasculares del cerebro, permitiendo conservar intacta la mayor extensión de barrera hematoencefálica, reduce la gravedad del edema vasogénico y evita también la extravasación de eritrocitos (formas hemorrágicas); el glicerol reduce el contenido de agua del tejido encefálico, por consecuencia reduce su volumen y la presión intracraneal. Éstas son las bases para el manejo de nuestros pacientes con EMDA.^{15,16}

En ninguno de nuestros pacientes el cuadro de HIC evolucionó a la hernia transtentorial cerebral por lo que no hubo

necesidad de aplicación de manitol IV o de craneotomía descompresiva, lo que indica que hubo un control adecuado de la presión intracraneal desde el principio (manejo con esteroides y glicerol) evitando la evolución de HIC hacia la hernia cerebral.

REFERENCIAS

1. Poser MCH. Disseminated Vasculomyelinopathy (Acute Disseminated Encephalomyelitis) In: Baker AB. & Baker LH. (eds.) *Clinical Neurology*. Philadelphia: Harper & Row (Publish) 1982; (Vol. II) Cap.25; 80-104.
2. Alper G, Schorn F. Toward the definition of acute disseminated encephalitis in childhood. *Curr Opin Pediatr*. 2004; 16(6): 637-40 (en prensa). Disponible en: <http://www.promedicum.org/accesos.asp>. Junio 19 de 2004.
3. Stuve O, Nessler, Hartung HP, Hemmer B. Acute Disseminated Encephalomyelitis. Pathogenesis, Diagnosis, Treatment and Prognostic. *Nervenarzt* 2004. Dec. 4.
4. Toro G, Vergara I. Reacciones Hiperérgicas Postvacunales y Postinfecciosas. En: Toro GG, Vergara GI, Sarabia GJ, Poser MCH. (eds.) *Infecciones del Sistema Nervioso Central*. Colombia; Fondo Educativo Interamericano S.A. 1978; Cap.17: 218-28.
5. Oppenheimer DR. Perivenous encephalomyelitis (acute disseminated encephalomyelitis: acute perivascular myelinoclasia). In: Blackwood WR, Corsellis JAN (eds.) *Greenfield's Neuropathology*. Arnold E. (Pub.), Chicago, 1977; Cap. 11: 487-95.
6. Johnson RT. Parainfections Neurological Syndromes. In: *Viral Infections of the Nervous system*. New York: Raven Press, 1982; 188-195.
7. Goldstone A. et al. Cerebellar ataxia with preeruptive varicella. *Am J Dis Child* 1963;106-197.
8. Firat Ak, Karakas HM, Ykinci C. An unusual Case of Acute Disseminated Encephalomyelitis Confined to brainstem. *Magn Reson-Imaging* 2004, Nov, 22 (9):1329-32 (abstract). Available at: <http://www.promedicum.org/accesos.asp>. Junio 19 de 2004.
9. Petty RK, Dunkan R, Jamal GA, Hadley D, Kennedy PGE. Brainstem encephalitis and the Miller Fisher Syndrome. *J Neurol Neurosurg Psychiatry* 1993;56:201- 203.
10. Miller H, Stanton J, Gibbons J. Parainfectious Encephalomyelitis and related syndromes. *QJ Med*. 1956;25,427.
11. Caldemeyer KS, Smith RR, Harris TT. MRI in Acute disseminated Encephalomyelitis (ADEM). *Neuroradiology* 1994;36:216-220.
12. Weigle JB, Zimmerman RA. Acute Disseminated Encephalomyelitis (ADEM) In: Howard LS, Krishna CVG, Zimmerman RA. (eds.) *Cranial MRI & CT*. (4ª ed.) USA, McGraw-Hill, 1999; Cap. 14: 605-606.
13. Beck RW, Arrington J, Murtagh FR, Cleary PA, Kaufman DI (Optic Neuritis Study group). Brain Magnetic Resonance Imaging in Acute Optic Neuritis: Experience Of The Optic Neuritis Study Group. *Arch Neurol* 1993; 50:841-846.
14. Stangelm, Hartung HP, Marx P. Intravenous immunoglobulin Treatment of Neurological Autoimmune Diseases *J Neurol Sci* 1998,1153:203-214.
15. Beck RW, Cleary PA (The Optic Neuritis Study Group). Optic Neuritis Treatment Trial: one-year Follow-up Results. *Arch. Ophthalmol*. 1993; III: 773-775.
16. Hughes RAC. For the Guillain-Barré Syndrome Steroid Trial (Guy's Hosp. London Double-blind Trial of Intravenosos Methylprednisolone in Guillain-Barré Syndrome). *Lancet* 1993;341:586-590.