

ARTÍCULO  
ORIGINAL

Dr. Cardoso Hernández G<sup>1</sup>  
Dr. Hernández Porras M<sup>2</sup>  
Dra. Zepeda Orozco G<sup>3</sup>  
Dr. González Saldaña N<sup>4</sup>

1 Infectólogo Pediatra. Egresado del Instituto Nacional de pediatría (INP)

2 Infectólogo Pediatra. Adscrito al departamento de Infectología pediátrica del I.N.P.

3 Infectóloga Pediatra egresada del I.N.P.

4 Infectólogo Pediatra. Jefe del Departamento de Infectología del I.N.P.

## SOLICITUD DE SOBRETIRROS:

Dr. Gabriel Cardoso Hernández

Instituto Nacional de Pediatría,  
Insurgentes Sur 3700-C, Col.  
Insurgentes Cuicuilco, Del.  
Coyoacán, México D.F., C.P.  
14000.  
Teléfono: (55) 1084-0900 ext  
1367 o 1368

E-mail:  
gabcardmed@yahoo.com.mx

## Presentación infrecuente de absceso hepático amebiano en pediatría

### RESUMEN

**Introducción.** El absceso hepático amebiano (AHA) es la forma clínica más frecuente de amebiasis invasora extraintestinal. La mayoría de las veces se presenta con fiebre, hepatomegalia y dolor en hipocondrio derecho. Son menos frecuente las presentaciones atípicas que se manifiestan de dos formas: 1) ruptura a una cavidad; 2) una masa intrahepática, como en el presente caso.

**Caso clínico.** Niña de siete años de edad, que se presenta con fiebre, dolor en hipocondrio izquierdo, hepatomegalia, aumento de volumen en epigastrio y estado general agravado de tres semanas de evolución. Se realiza tomografía abdominal mostrando una imagen que sugiere tumor hepático, como el caso del sarcoma embrionario indiferenciado a pesar de la hemaglutinación positiva para *E. histolytica* (1:8192). Frente a este cuadro poco habitual, la paciente se somete a una laparotomía exploradora para drenaje y toma de biopsia, en la que se encuentra un absceso con características de "coágulo", asociado con un derrame pleural izquierdo en ausencia de ruptura diafragmática, datos infrecuentes en población pediátrica.

**Conclusión.** A pesar de que la frecuencia de AHA ha descendido de manera significativa en las últimas décadas gracias a la mejoría en las condiciones de vida, saneamiento ambiental y al notable avance en el diagnóstico y tratamiento exitoso de esta parasitosis en diferentes regiones de México, representa un reto diagnóstico en algunos casos que requieren el inicio temprano de metronidazol para contribuir significativamente a la mejor sobrevida y evitar la transferencia del paciente a centros de tercer nivel por complicaciones.

**Palabras clave:** ameba, absceso hepático, amebiasis hepática, metronidazol.

### ABSTRACT

**Background.** Amebic liver abscess is the most common extraintestinal presentation of invasive *E. histolytica* infections. Usually the patient presents with fever, abdominal pain in upper right quadrant, and hepatomegaly. Atypical presentation occurs in two settings: 1) drainage in to a cavity (pleural or abdominal), or 2) hepatic mass (as in this case).

**Case report.** Seven-year old girl with history of abdominal pain and abdominal mass in left upper quadrant, malaise, and weight loss, abdominal computed tomography showed image suggestive of hepatic tumor, opening the possibility of an undifferentiated embryonic sarcoma. Indirect hemagglutination assay for *E. histolytica* was positive (1:8192). Even though the patient underwent exploratory laparotomy to perform drainage of the abscess and biopsy. A liver abscess with coagulated material and left pleural effusion were found, left diaphragm was not perforated. To our knowledge no such data has been published in children.

**Conclusion.** Although frequency of amebic liver abscess has decreased in industrialized countries, continues to be a differential diagnosis of abdominal mass in developing countries, high index of suspicion is necessary to provide adequate treatment before complications occur. Early treatment with metronidazole improves outcome decreasing the need of referral to specialized centers.

**Key words:** amebic abscess, amebiasis, liver abscess, metronidazole.

## INTRODUCCIÓN

La enfermedad parasitaria causada por *Entamoeba histolytica* (entamebiosis, amebiasis) tiene una distribución cosmopolita, con mayor impacto en las áreas más desprotegidas, como los países en vías de desarrollo (África, Asia y parte de América). La Organización Mundial de la Salud (OMS) estima que existen más de 500 millones de infecciones por año, de las cuales sólo se expresan como enfermedad alrededor de 10%; y menos de 1% produce enfermedad invasiva. La incidencia de infección en la población general en México varía de 1 a 43%; con 20% de portadores, 2% de enfermos, 6% de seropositivos y 0.1 a 0.2% de muertes.<sup>1</sup>

A pesar de que *E. histolytica* puede invadir cualquier tejido, su localización en el hígado es la complicación extraintestinal más frecuente de amebiasis invasora. El trofozoito se instala en el intestino grueso, con mayor frecuencia en el colon ascendente, donde puede invadir la pared y llegar a los vasos capilares, pasar a la circulación entero-hepática y diseminarse a cualquier tejido.<sup>2</sup> La localización del trofozoito en el hígado infantil puede afectar cualquier grupo de edad, con un pico de mayor incidencia a los seis años.<sup>3</sup> Las manifestaciones clínicas más contrastantes son fiebre, hepatomegalia y dolor en el cuadrante superior derecho (hepatalgia). Involucra el lóbulo hepático derecho en 70% de los casos, el izquierdo en 20% y de forma bilateral en 9%.<sup>4</sup> En el ultrasonido hepático se encuentra una lesión única en 80% y múltiple en 20% de los casos, con un tamaño que varía de 3 a 19 cm.<sup>4,6</sup> Existe poca información sobre la presentación atípica en población pediátrica,<sup>7</sup> que se manifiesta de dos formas: como ruptura a una cavidad o como una masa intrahepática. El objetivo de este trabajo es reportar el comportamiento clínico y radiológico poco frecuente de una paciente.

## PRESENTACIÓN DEL CASO

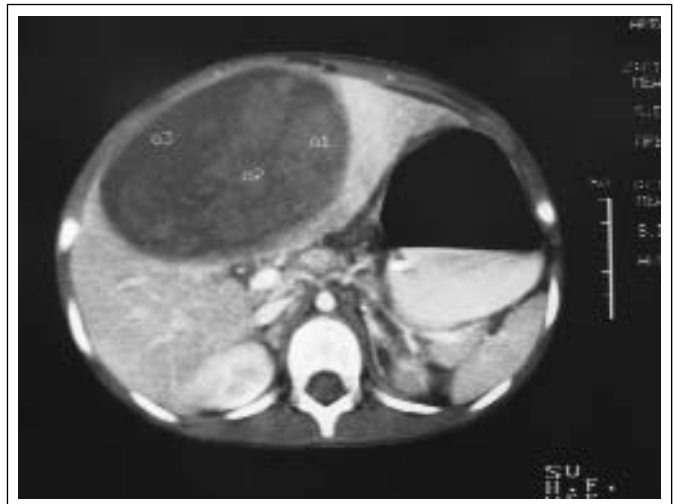Se trata de una niña de siete años de edad, originaria de Ajuichitán del Progreso, Guerrero, zona rural sin control de excretas. Inicia con fiebre vespertina de 38°C que remite con antipirético, dolor abdominal en hipocondrio izquierdo y mal estado general de tres semanas de evolución, para el cual recibió sólo tratamiento sintomático. Dos días antes de su ingreso se agrega distensión abdominal, anorexia e hipersomnolia; el dolor se hace intenso, constante e incapacitante. Presenta fiebre de 40°C sin control, por lo que acude al hospital. A la exploración física presenta fascies dolorosa, actitud forzada en decúbito lateral izquierdo, desnutrición aguda de tercer grado (déficit de peso para la talla mayor de 30%, talla esperada para la edad normal), peso: 17 kg, talla: 118 cm, temperatura axilar: 38.5°C, pulso 160/min (límites 65-133/min), respiraciones 32/min (límites 20-22/min), hipotensa: TA 90/40 mmHg (límites 106-115/69-64

mmHg), pálida (+++), lengua saburral, ingurgitación yugular grado IV, tórax móvil con disminución de los ruidos respiratorios basales bilaterales, distensión abdominal con elevación de la pared abdominal en región de epigastrio de 6x9 cm, doloroso y percusión submate; hepatomegalia de bordes congestivos, se percute 18-16-14 cm por debajo del borde costal derecho, 22 cm por percusión total. Presenta dolor a la palpación de ambos hipocondrios, más importante en el izquierdo; peristalsis disminuida.

La citometría hemática reporta anemia (hb 8 mg/dl), hipocrómica (Hct 23), normocítica (VCM 86); con leucocitosis de 30,000/mm<sup>3</sup> (13% de linfocitos, 87% de segmentado) y plaquetas normales (149,000/mm<sup>3</sup>). Las pruebas de función hepática reportan transaminasas normales (AST 57 mU/ml, ALT 58 mU/ml), triglicéridos 187mg%, GGT 299, proteínas totales 6.5 g/100ml, albúmina 1.8 g/100ml, colesterol total 134 mg%. La proteína C reactiva (PCR) en 17.2 mg/dl y hemoaglutinación para *E. histolytica* 1:8,192 (títulos normales ? 1:128).

En la tomografía axial computada (TAC) de abdomen (Figura 1) se observa lesión encapsulada dependiente de lóbulo hepático derecho, con imagen semejante a sarcoma embrionario indiferenciado; líquido libre intraabdominal y derrame pleural izquierdo.

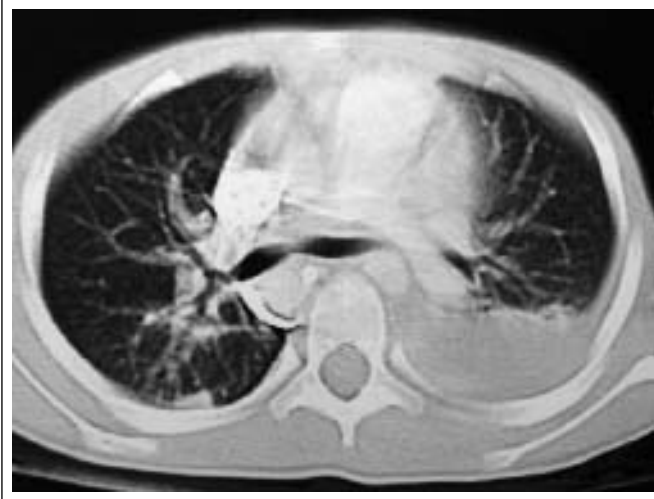Se inicia manejo con oxígeno, líquidos 2,500ml/SC/día y metronidazol 30 mg/kg/día, lo que disminuye en las primeras 24 h de manejo el aumento de volumen en pared abdominal derecha, el dolor abdominal y la distensión abdominal. El segundo día se agregan datos de dificultad respiratoria e hipo ventilación basal izquierda, con aumento de la transmisión de las vibraciones vocales, disminución de la movilidad diafragmática y se percute mate.



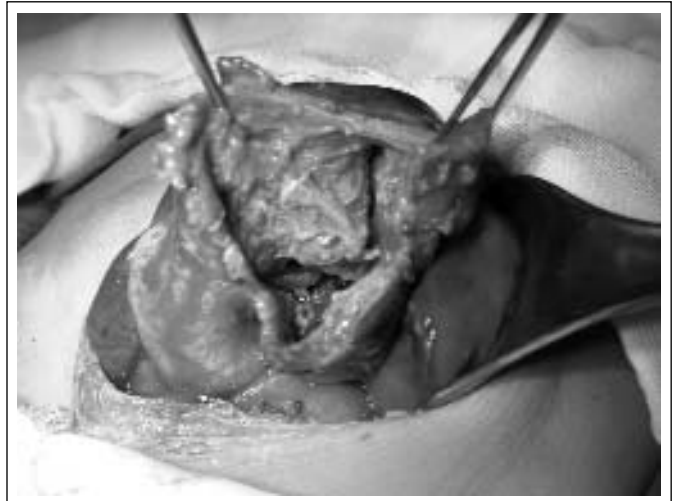
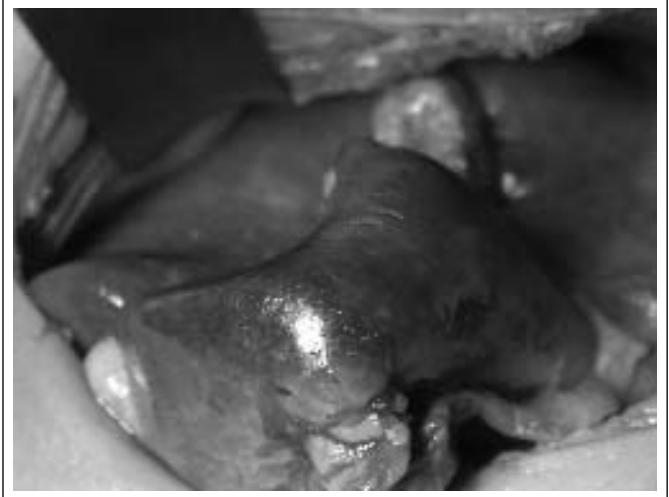
**Figura 1.** Tomografía axial computada (TAC) de abdomen que reporta lesión encapsulada dependiente de lóbulo hepático derecho e izquierdo compatible con absceso hepático amebiano.

La TAC pulmonar sugiere ruptura del absceso hepático amebiano al espacio pleural y consolidación basal pulmonar izquierda (Figura 2). Se decide drenaje quirúrgico del absceso hepático con toma de biopsia hepática, encontrándose un área extensa del lóbulo hepático derecho adherido al peritoneo parietal, que al incidir drena material necrótico de aspecto hemático, “coágulos” de consistencia blanda, dejando una oquedad de 12 cm de diámetro (Figuras 3 y 4), la cual se extendía al lóbulo hepático izquierdo, adherido por la parte externa al estómago, sin salida del material a cavidad y con integridad del diafragma izquierdo.

La evolución de la paciente mejora y se termina el tratamiento con metronidazol el día 14, así como seguimiento clínico a seis meses y por imagen, sin recidiva.



**Figura 2.** Tomografía axial computada (TAC) pulmonar que sugiere ruptura del absceso hepático amebiano al espacio pleural y donde se observa una consolidación basal pulmonar izquierda.



**Figuras 3 y 4.** Extensa área del lóbulo hepático derecho adherido al peritoneo parietal, que al incidir drena material necrótico de aspecto hemático (“coágulos”), dejando una oquedad 12 cm de diámetro, la cual se extendía hacia lóbulo hepático izquierdo, adherido por la parte externa al estómago y con integridad del diafragma izquierdo.

## DISCUSIÓN

Aun cuando la mayor incidencia de infecciones por *E. histolytica* ocurre en medios mal saneados y socialmente desprotegidos, el estado nutricional del huésped no incrementa el riesgo de infecciones graves por *E. histolytica*, pues no favorece la virulencia del germen y sólo se presenta en un tercio de los pacientes.<sup>8</sup> En esta paciente, la desnutrición aguda GIII (déficit de peso para la talla mayor a 30%, talla esperada para la edad normal) fue secundaria al síndrome de desgaste por una infección subaguda grave. Para entender por qué algunos pacientes presentan enfermedad invasiva y otros no, se han utilizado patrones isoenzimáticos por medio de electroforesis, que identifica determinantes enzimáticos característicos de la superficie amebiana (zimodemos), los cuales distinguen cepas con capa-

idad patógena, aisladas en pacientes con enfermedad invasiva; de no patógenas, aisladas en portadores asintomático. Así, se conocen dos especies: *E. histolytica* “patógena” y *E. dispar* “no patógena”. Estos patrones enzimáticos son un marcador importante pero no el único determinante de virulencia. La invasión por *E. histolytica* probablemente requiera la expresión de múltiples factores de virulencia. Cuando se inicia la enfermedad, los trofozoitos penetran la capa mucosa y se adhieren a la submu-

cosa, mediada por una lecitina inhibida por galactosa. La penetración al epitelio requiere la digestión de la matriz extracelular mediada por una protein cinasa, por lo que son resistentes a la lisis mediada por el complemento, factores que en conjunto determinan el daño al tejido y la invasión del germen.<sup>9-10</sup>

El absceso hepático amebiano (AHA) es la complicación extraintestinal más frecuente de infección por *E. histolytica* y puede comprometer la vida.<sup>2-6</sup> Se han reportado formas de presentación atípicas que pueden desorientar al clínico en el diagnóstico.<sup>7,11</sup> Estas presentaciones son de dos tipos: 1) como ruptura a una cavidad, manifestándose como abdomen agudo, neumonía o falla cardíaca, y 2) como masa intrahepática, en la cual se debe descartar neoplasia hepática o quiste hidatídico. En esta paciente, el dolor abdominal se localizó en el hipocondrio izquierdo, dato infrecuente en la literatura,<sup>5,6,9-11</sup> acompañado de un aumento de volumen visible en epigastrio, signo que desorientó al diagnóstico y presente en al menos 20% de los casos en el hipocondrio derecho, principalmente en preescolares.<sup>10</sup>

El tratamiento quirúrgico se reserva para aquellos casos en donde se tenga inminencia o confirmación de ruptura del absceso hepático a cavidad abdominal, torácico o pericardio, lo que sucede en 30% de los casos.<sup>10</sup> Los datos reportados en la literatura como inminencia de ruptura se presentan en el Cuadro 1.

La ruptura se presenta con mayor frecuencia cuando el AHA se localiza en la parte superior del hígado (20%), o hacia la cavidad peritoneal (5.8%).<sup>9</sup> Es poco frecuente que la ruptura sea hacia el lóbulo izquierdo; sin embargo, debe sospecharse cuando se presente derrame pleural izquierdo. Aunque esta paciente presentó derrame pleural izquierdo y consolidación en el lóbulo pulmonar inferior izquierdo por tomografía, en la cirugía no se corroboró perforación del diafragma y no había ruptura a cavidad peritoneal. Una manera de explicar este fenómeno es por la intensa reacción inflamatoria en la cúpula diafragmática que condicione por contigüidad inflamación pleural y formación de derrame izquierdo; datos que se reportan de forma esporádica en la literatura pediátrica.<sup>5,7,9-11</sup>

La punción evacuadora del absceso no tiene un beneficio significativo comparado con el tratamiento médico en casos no complicados, por lo que no se recomienda en forma sistemática y se tiene que valorar su utilidad en un caso específico.<sup>12-13</sup>

El contenido del absceso se refiere como un líquido blanco amarillento o blanco verdoso, menos frecuente café oscuro "achocolatado",<sup>14</sup> dato que no presentó esta paciente. En el trans-quirúrgico se encuentra un material de consistencia semisólida, semejante a un "coágulo", y no se logra identificar al trofozoito en este material. Por imagen tomográfica, involucra ambos lóbulos, dato reportado en 9% de los casos,<sup>5</sup> semejando la imagen clásica del sarcoma embrionario indiferenciado hepático,<sup>15</sup> el más frecuente tipo de tumor hepático

### Cuadro 1. Indicaciones quirúrgicas en pacientes con absceso hepático amebiano

- Ruptura a cavidad torácica, abdominal o pericardio
- Inminencia de ruptura
  - Aumento de la irritación pleural manifestada por derrame pleural
  - Elevación diafragmática
  - Cambio en la consistencia o tamaño del hígado
  - La visualización de la masa en pared abdominal desaparece
- Absceso hepático izquierdo mayor de 6 cm
- Falla al tratamiento médico

Modificado de Eggleston FC, et al. *Surgery*. 1978;83:536-9.<sup>11</sup>

maligno mesenquimatoso.<sup>16-17</sup> La presentación clínica de este tumor se puede confundir con AHA pues comparte algunos datos, como malestar general, pérdida de peso, hepatomegalia y hepatalgia; siendo la fiebre uno de los datos que nos orientan hacia AHA, pues está ausente en el sarcoma embrionario.

A pesar de que el estudio tomográfico es muy útil para el diagnóstico, el ultrasonido hepático es un método no invasivo con sensibilidad comparable para el diagnóstico de AHA.<sup>18</sup> Es de gran utilidad por su bajo costo y fácil disponibilidad, siendo accesible en la mayoría de los hospitales de nuestro país.

Algunos hallazgos de laboratorio son inespecíficos, encontrando con mayor frecuencia anemia, hipoalbuminemia y leucocitosis; siendo más útil para el diagnóstico la hemoaglutinación indirecta. Esta prueba tiene la desventaja de detectar la presencia de anticuerpos años después de un episodio invasivo.<sup>19</sup> Títulos mayores que 1:128 son sugestivos de amebiasis invasora activa.<sup>20</sup>

Aunque una tercera parte de los pacientes se presentan con datos de sepsis, es controvertido el manejo con antibacterianos en estos pacientes. En la actualidad se prefiere la monoterapia con metronidazol como tratamiento de primera elección por 14 a 21 días.<sup>21</sup> Hay datos que alertan hacia una evolución desfavorable, entre ellos la sepsis grave, el derrame pleural izquierdo y la polipnea;<sup>22</sup> no obstante, nuestra paciente presentó una evolución satisfactoria y resolución completa de los síntomas con monoterapia. Los cultivos bacterianos se reportaron negativos.

A pesar de que la frecuencia de AHA ha descendido de manera importante en las últimas décadas por la mejoría en las condiciones de vida, la medida más importante para el control de la amebiasis es el saneamiento ambiental, que incluye manejo de excretas, cloración del agua y lavado de manos; con énfasis en educación sanitaria en la población a partir de la atención primaria para la salud. A pesar de los beneficios de los avances tecnológicos y las mejores oportu-

nidades terapéuticas de esta parasitosis en diferentes regiones de México, continúa siendo en algunos casos un reto diagnóstico que requiere el inicio temprano de metronidazol para contribuir significativamente a la mejor sobrevida y evitar la transferencia del paciente a centros de tercer nivel por complicaciones, e incrementa los costos de atención médica.

## REFERENCIAS

1. Cabello RR. Absceso hepático amebiano en población pediátrica. En: Cabello RR, Herrera BI. *Síndrome diarreico infeccioso*. Editorial Médica Panamericana, México, 2002, pp. 323-332.
2. Harrison HR, Crowe CP, Fulginiti VA. Amebic liver abscess in children: clinical and epidemiologic features. *Pediatrics*. 1979;64:923-8.
3. Tony JC, Martin TK. Profile of amoebic liver abscess. *Arch Med Res*. 1992;23:249-50.
4. Porras-Ramírez G, Hernández-Herrera MH, Porras-Hernández JD. Amoebic hepatic abscess in children. *J Pediatr Surg*. 1995;30:662-4.
5. Álvarez CR, Márquez AMP, Macías PM, Chacón CE. Amibiasis hepática en el Instituto Nacional de Pediatría de 1971 a 1994. *Rev Enf Infec Ped*. 1999;47:215-220.
6. Nazir Z, Moazam F. Amebic liver abscess in children. *Pediatr Infect Dis J*. 1993;12:929-32.
7. Díaz JIV, González SN, Xochihua DL. Absceso hepático amebiano abierto a pulmón en un infante. *Rev Enf Infec Ped*. 2003;64:136-140.
8. Caballero-Salcedo A, Viveros-Rogel M, Salvatierra B, Tapia-Conyer R, Sepúlveda-Amor J, Gutiérrez G, et. al. Seroepidemiology of amebiasis in Mexico. *Am J Trop Med Hyg*. 1994;50:412-9.
9. Ravdin JI. Amebiasis. *Clin Infect Dis*. 1995;20:1453-66.
10. Reed SL. New concepts regarding the pathogenesis of amebiasis. *Clin Infect Dis*. 1995;21(suppl 2):S182-5.
11. Eggleston FC, Verghese M, Handa AK, Gill SS. The results of surgery in amoebic liver abscess: experiences in eighty-three patients. *Surgery*. 1978;83:536-9.
12. Van Allan RJ, Katz MD, Johnson MB, Laine LA, Liu Y, Ralls PW. Uncomplicated amoebic liver abscess: prospective evaluation of percutaneous therapeutic aspiration. *Radiology*. 1992;183:827-30.
13. Krupp IM. Antibody response in intestinal and extraintestinal amebiasis. *Am J Trop Med Hyg*. 1970;19:57-62.
14. Ambrosious-Diener K, Peña-Alonso R. Patología de la amibiasis. *Bol Med Hosp Infant Méx*. 1986;43:453-464.
15. Vázquez GE, Calderón ECA, Ruano AJM, Gutiérrez UJA, Duarte VJC, Leal LCA. Sarcoma embrionario indiferenciado hepático en niños. Presentación de dos casos clínicos. *Revista de Oncología*. 2002;4:496-500.
16. Stocker JT, Ishak KG. Undifferentiated (embryonal) sarcoma of the liver: report of 31 cases. *Cancer*. 1978;42:336-48.
17. Webber EM, Morrison KB, Pritchard SL, Sorensen PH. Undifferentiated embryonal sarcoma of the liver: results of clinical management in one center. *J Pediatr Surg*. 1999;34:1641-4.
18. Ralls PW. Focal inflammatory disease of the liver. *Radiol Clin North Am*. 1998;36:377-89.
19. Krupp IM. Antibody response in intestinal and extraintestinal amebiasis. *Am J Trop Med Hyg*. 1970;19:57-62.
20. Khan MH, Qamar R, Shaikh Z. Serodiagnosis of amoebic liver abscess by IHA method. *J Pak Med Assoc*. 1989;39:262-4.
21. Ahmed M, McAdam KP, Sturm AW, Hussain R. Systemic manifestations of invasive amebiasis. *Clin Infect Dis*. 1992;15:974-82.
22. Eggleston FC, Handa AK, Verghese M. Amoebic peritonitis secondary to amoebic liver abscess. *Surgery*. 1982;91:46-8.