

ARTÍCULO
DE REVISIÓN

Prof. Dr. Teodoro Carrada-
Bravo.

Infectólogo. Jefe de Educación
Médica e Investigación del
Instituto Mexicano del Seguro
Social. E mail:
teocamx@yahoo.com.es
Tel: 01(462) 62 5 17 46.

Varicela gangrenosa: caso clínico, diagnóstico y tratamiento

RESUMEN

La varicela es un exantema agudo y muy contagioso, que se presenta con mayor incidencia durante la niñez. Después de un periodo de incubación de 10 a 20 días, el virus se disemina por el torrente sanguíneo hacia la piel, lo que causa un rash pruriginoso con brotes sucesivos de máculas y pápulas que progresan rápidamente a vesículas, pústulas y costras.

Las complicaciones más frecuentes son las infecciones bacterianas secundarias de la piel, producidas por estafilococos y estreptococos, los que suelen generar impétigo, forúnculos, celulitis, erisipela y rara vez gangrenas.

Cuatro días después del inicio clínico con varicela, una niña de 17 meses de edad desarrolló lesiones necróticas en el cuello y en la cara. El cultivo bacteriológico arrojó *Staphylococcus aureus* resistente a la oxacilina.

El diagnóstico virológico fue confirmado rápidamente por el examen citológico del líquido vesicular, la tinción negativa para microscopía electrónica y la inmunofluorescencia directa. El *Staphylococcus* era resistente a oxacilina, el tratamiento fue cambiado por vancomicina endovenosa. Después de 72 horas, la fiebre desapareció y las lesiones necróticas y el edema se resolvieron gradualmente. Se discute el buen uso de los métodos microbiológicos y el manejo de la varicela gangrenosa.

Palabras clave: varicela gangrenosa, virus varicela zoster, diagnóstico, tratamiento.

ABSTRACT

Varicella is an exantema acute and very contagious, that appears with greater incidence during the childhood. After a period of incubation of 10 to 20 days, the virus scatters itself by the sanguineous torrent towards the skin, which causes rash pruriginous with successive buds of spots and papules that progresses quickly to vesicles, pustules and scabs.

The most frequent complications are the secondary bacterial infections of the skin, produced by *staphylococcus* and *streptococci*, those that usually generate impetigo, furunculus, cellulitis, erysipela and rare time gangrene.

Four days after the clinical beginning with varicella, a girl of 17 months of age developed necrotic injuries in the neck and the face. The bacteriological culture threw resistant *Staphylococcus aureus* to the oxaciline.

The virologic diagnosis was confirmed quickly by the cytological examination of the vesicular liquid, the negative tinction for electronic microscopy and the direct immunofluorescence. The *Staphylococcus* was resistant to oxaciline, the treatment was changed by endovenous vancomicine. After 72 hours the fever disappeared and the necrotic injuries and edema were solved gradually. One discusses to the good use of the microbiological methods and the handling of varicella gangrenous.

Key words: gangrenous varicella, virus varicella to zoster, diagnosis, treatment.

INTRODUCCIÓN

El virus de la varicela-zoster (VVZ) desarrolla una estrategia de sobrevivencia compleja que le permite mantenerse dentro del organismo humano en estado latente y le ayuda a evitar la virosis inducida por el sistema inmune.^{1,2}

Recientemente se reconoce la importancia creciente de las infecciones bacterianas agregadas, que contribuyen a que se incremente la carga patogénica de la enfermedad viral.^{3,4}

Aquí se presenta un caso clínico de varicela gangrenosa, registrado en una niña inmunocompetente y se describe la metodología diagnóstica rápida y el manejo terapéutico.

RESUMEN CLÍNICO EPIDEMIOLÓGICO

Niña previamente sana de 17 meses de edad. Dos semanas antes tuvo contacto cercano con dos primos hermanos atacados por la varicela. Inició su enfermedad el día 3 de enero de 2006 con lesiones vesiculosas y violáceas, distribuidas por la cara, el cuello y el tórax (**Figuras 1 y 2**) de base necrótica y periferia eritematosa, que rápidamente aumentaron de tamaño en promedio 2 cm. La dermatosis se acompañó con anorexia, astenia adinamia y fiebre alta. Fue llevada al Servicio de Urgencias Pediátricas tres días después de la fecha señalada, con temperatura de 38.8° C y leucocitosis 16,000 por ml.³ Al ingreso, aparecía letárgica y sumamente decaída. El pediatra de turno, indicó ampicilina y eritromicina orales, sin que se reportara ninguna mejoría.

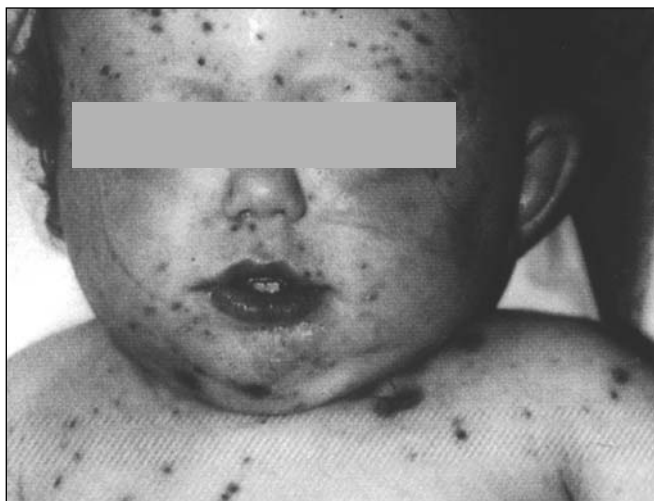

Figura 1. La niña presentaba edema periorbital y lesiones vesiculosas distribuidas sobre la cara, el tronco y las extremidades superiores. Se demostró la presencia del virus en el líquido vesicular.

El 8 de enero de 2006 manifestó edema facial y peritorbitario que se extendió hacia el cuello y fue hospitalizada.

ESTUDIOS DE LABORATORIO

Con agujas estériles, muy finas, se obtuvieron tres muestras diferentes del líquido vesicular:

a) Se preparó un frotis delgado, fijado en líquido ácido de Zenker, teñido por el método de Giemsa. En la observación microscópica con objetivo de inmersión, se demostró la presencia de células gigantes multinucleadas. (**Figura 3**).

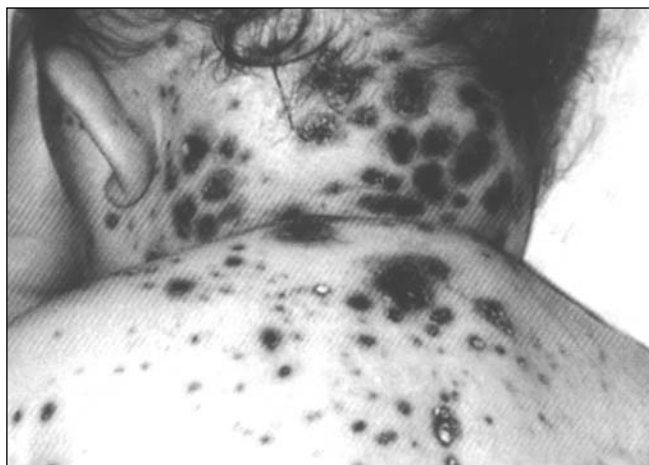

Figura 2. Varicela gangrenosa. Las lesiones necróticas eran muy visibles en la nuca y en el cuello, con eritema-edema periférico, muy intenso. Se cultivó *Staphylococcus aureus* del raspado lesional.

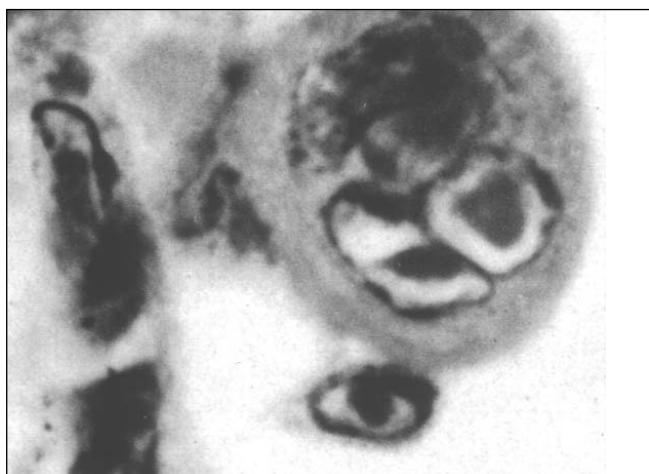


Figura 3. Estudio citológico del líquido vesicular. Se observa la célula gigante multinucleada, los cuerpos de inclusión viral intranucleares y acidófilos (Prueba Tzanck - positiva).

b) El cultivo bacteriológico del raspado, tomado de la base lesional necrótica, confirmó la existencia del *Staphylococcus aureus*, coagulasa positivo y resistente a la oxacilina (24 hrs). La misma bacteria fue recuperada en el hemocultivo (48 hrs) y las fosas nasales.

c) La tercera muestra se preparó para microscopía electrónica y tinción negativa rápida. En ella se observaron viriones envueltos por un peplos externo; la morfología y el tamaño eran característicos de la familia *Herpesviridae* (Figura 4). En otro campo, se vieron "partículas desnudas", con la cápside icosaédrica expuesta (Figura 5) (30 min).

El diagnóstico de varicela-zoster en la muestra fijada en acetona, se confirmó por inmunofluorescencia directa, con anticuerpos monoclonales altamente selectivos y sensibles (4 hrs). Se tomó minibiopsia cutánea de una pápula temprana, fijada en formaldehído 10% y teñida por hematoxilina eosina. Se demostró edema epidérmico, balonamiento del epitelio espinoso, acantólisis y cuerpos de inclusión viral intranucleares. (Figura 6).

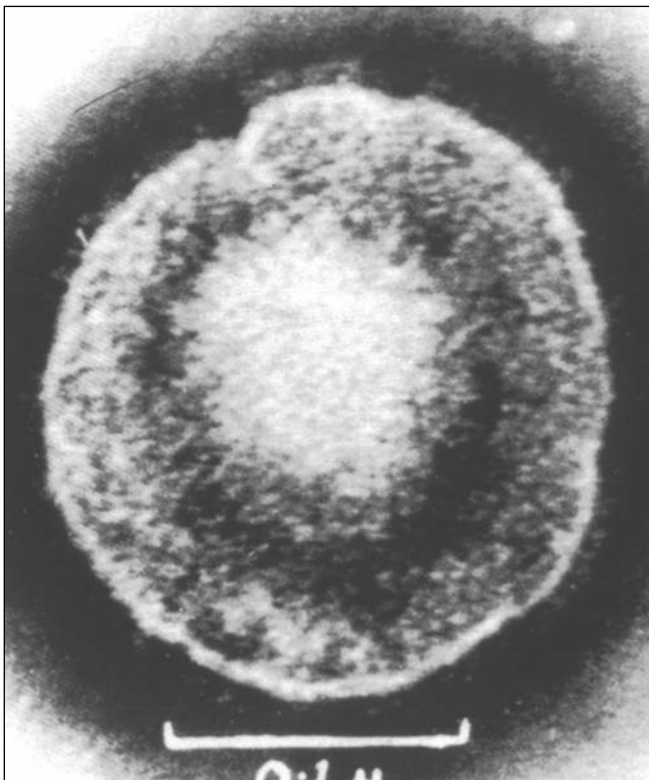


Figura 4. Virión completo con envoltura. La partícula tiene un diámetro de 200 nm. El peplos más externo se tiñó de blanco intenso, interiormente lleva la nucleocápside-ADN-doble cadena.

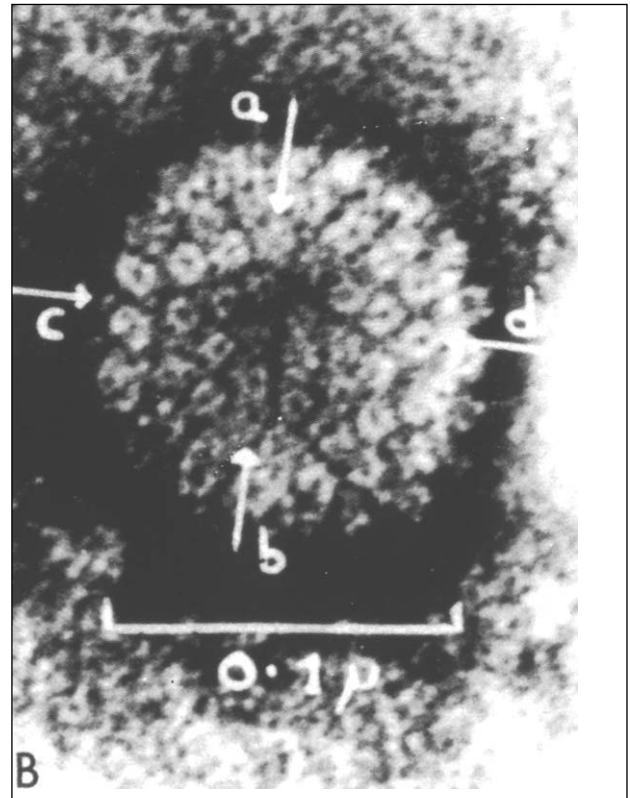


Figura 5. Nucleocápside viral sin envoltura. Es manifiesta la simetría icosaédrica y la presencia de 162 capsómeros hexagonales característicos del grupo virus herpes. Con fines didácticos se marcaron cuatro ejes de simetría.

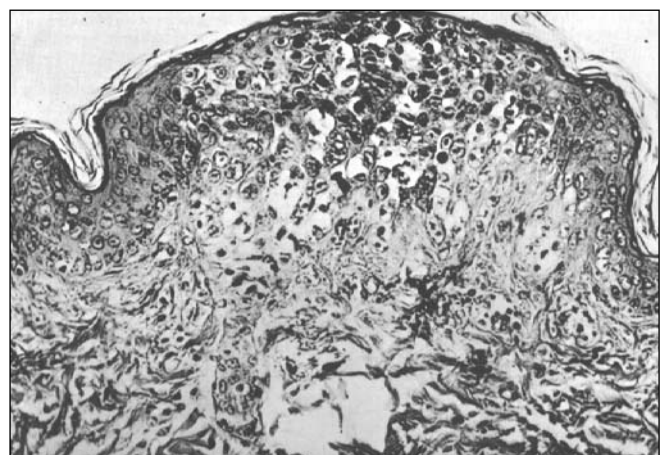


Figura 6. Minibiopsia de lesión – papular. Se observa el edema de la unión dermoepidérmica, los estratos germinal – espinoso están “balonados”, lo que contiene cuerpos de inclusión intranuclear acidófilos y abundantes Tinción HE 60 x.

La niña se trató con vancomicina (*vana*) endovenosa, 25 mg/kg/día, repartida en dos porciones cada 12 hrs. Al tercer día de la terapia la fiebre desapareció, mientras que las lesiones necróticas y el edema desaparecieron gradualmente. La niña fue dada de alta después de siete días.

DISCUSIÓN Y COMENTARIOS

El diagnóstico de la varicela se fundamenta en la historia clínica y en la investigación epidemiológica.⁵⁻⁷ Sin embargo, los casos complicados o atípicos requieren confirmación rápida y confiable para instituir un tratamiento integral y efectivo.⁸

Las celdillas obtenidas de una vesícula temprana suelen teñirse con Giemsa Wright, que muestran las células gigantes y las inclusiones intranucleares rojizas (citodiagnóstico de Tzanck). La técnica es sencilla, accesible y económica, pero la sensibilidad es baja y no se puede distinguir entre varicela-zoster y herpes simple.^{9,10}

La microscopía electrónica con tinción negativa del ácido fosfotúngstico es rápida y precisa, lo que permite ver la forma de los viriones y medirlos, pero requiere personal preparado y equipo sofisticado, no disponibles en los hospitales con bajos recursos.^{11,12}

La inmunofluorescencia directa requiere de sueros hiperinmunes absorbidos para reducir las reacciones cruzadas con el virus del herpes simple. Otra alternativa es usar las bacterias de anticuerpos monoclonales más costosas. Sin embargo, este procedimiento es muy sensible y específico.^{13,14}

El virus de la varicela es frágil e inestable, por ello sólo de 30 a 60% de los cultivos son positivos.² La reacción de polimerasa en cadena, permite amplificar y multiplicar el ADN-viral, seguido por un proceso de digestión enzimática y separación de tinción de los fragmentos, dentro de un gel. Esta tecnología diferencia los virus salvajes del virus vacunal Oka. También se ha usado en aquellas muestras de lesiones cutáneas gangrenosas o verrucosas, incluso cuando los cultivos fueron negativos. Por desgracia, está disponible sólo en pocos laboratorios de investigación y todavía es muy cara.¹⁵

El *Staphylococcus aureus* produce cinco exotoxinas citolíticas y dermonecroticas, capaces de lisar los neutrófilos, liberando las enzimas lisosómicas productoras de la necrosis tegumentaria observada en la niña enferma.^{16,17} Por otro lado, la resistencia a la oxacilina meticilina es mediada por la proteína PBP2a codificada por el gen *mecA*, presente en el cromosoma bacteriano, a diferencia de la betalactamasa mediada por un plasmidio^{18,19}. Las cepas multirresistentes que se han aislado en niños previamente sanos, son particularmente difíciles de tratar y resultan ser sensibles sólo a la vancomicina.¹⁷

Los enfermos colonizados en la piel por *Staphylococcus aureus*, tienen un riesgo de bacteriemia seis veces mayor que los no colonizados. Por eso es recomendable realizar el antibiograma cuantitativo de las cepas aisladas, hacer uso juicioso de los antimicrobianos y mantener las salas pediátricas muy limpias para reducir las infecciones y epidemias nosocomiales.^{20,21}

El caso presentado fue manejado exitosamente, gracias al buen uso del laboratorio y a la mejor información que se tiene de la varicela gangrenosa, enfermedad que requiere el conocimiento de un infectólogo experimentado y los cuidados con alta calidad de enfermería.²² Este trabajo pretende contribuir a la enseñanza crítica de la infectología pediátrica, tal es el espíritu de esta modesta presentación.²³⁻²⁵

BIBLIOGRAFÍA

- 1.- Peréz Escobedo JC, González-Saldaña N. Varicela. En: González-Saldaña N, Torales-Torales N, Gómez-Barreto D, Infectología Clínica Pediátrica. Séptima ed, México DF: Mc Graw -Hill ed, 2004.
- 2.- Cohen JL, Brunell PA, Straus SE, Krause PR. ed. Recent Advances in Varicella - Zoster Infection. NiH - Conference 1999. *Ann Intern Med* 1999;130: 922-32.
- 3.- Guess HA Broughton DD, Melton LJ, Kurland of varicella-complications. *Pediatrics*. 1986;8:723-7.
- 4.- Pinela-Solas V. Varicela en pacientes de riesgo. *An Pediatr (Barc)* 2003;59: 27- 31.
- 5.- Stratus SE, Ostrove JM, Inchauspe G, Felser JM, Freifeld A, Croen KD y cols. NiH Conference. Varicella - zoster virus infection. Biology, natural history, treatment and prevention. *Ann Intern Med* 1988;108: 221-37.
- 6.- Emond RTD. Color Atlas of Infectious Diseases. Chicago: Year Book Med Publishers. 1974. p. 136 - 84.
- 7.- Gordon JE. Chickenpox: an epidemiological review. *Am J Med Sci* 1962; 244:362-89.
- 8.- Kumate J. Varicela-Zoster En. Kumate J, Gutierrez G, Muñoz O, Preciado-Santos JI. Manual de Infectología Clínica. Decimoséptima ed, México DD: Méndez ed, 2001: p 387 - 98.
- 9.- Blank H, Burgeon C, Baldrich CD, McCarthy PL, Urbach F. Cytologic smear in diagnosis of herpes simplex herpes - Zoster and varicella. *J Am Med Assoc* 1951;146:1410 -12.
- 10.- Barr RJ, Herten RJ, Graham JH. Rapid method for Tzanck preparation. *J Am Med Assoc* 1977;217:1119 -20.
- 11.- Almeida J, Howatson A, Williams MG. Morphology of varicella - virus. *Virology* 1962;16:353-55.
- 12.- Esiri MM, Tomlinson AH. Demonstration of varicella virus in trigeminal nerve and ganglion by immunofluorescence and electronmicroscopy. *J Neurol Sci* 1972;15:35 -48.
- 13.- Schmidt NJ, Gallo D, Delvin V, Woodie V, Emmons RW. Direct immunofluorescence staining for detection of herpes simplex and varicella - zoster virus antigen in vesicular lesions and certain tissue specimens. *J Clin Microbiol* 1980;12:651-55.
- 14.- Schmidt NJ, Lennette EH, Woodie JD, Ho HH. Immunofluorescent staining in the laboratory diagnosis of varicella virus infection. *J Lab Clin Med* 195;66: 403-12.

- 15.- Espy MJ, Teo R, Ross TK, Svien A, Wold AD, Uhl JR, Smith TF. Diagnosis of varicella – zoster virus infection in the clinical laboratory by light. Cyclo PCR. *J Clin Microbiol* 2000;38:3187-89.
- 16.- Dinges MM, Orwin PM, Schlievert PM. Exotoxins of *Staphylococcus aureus*. *Clin Microbiol Rev* 2000;13:16-34.
- 17.- Herrera-Benavente I, Ochoa-Pérez UR, Padilla-Ruiz L. Infecciones estafilocócicas: estafilococos positivos y negativos a coagulasa. En: González-Saldaña N, Torales-Torales N, Gómez-Barreto D. *Infectología Clínica Pediátrica*. Séptima ed, México DF: Mc Graw – Hill, 2004:423.
- 18.- Ayliffe GA. The progressive intercontinental spread of methicillin – resistant *Staphylococcus aureus*. *Clin Infect Dis* 1997;24 (Suppl):S 74 – 579.
- 19.- Peacock JE, Moorman R, Wenzel RP, Mandel GL. Methicillin-resistant *S. aureus*: microbiologic characteristics, antimicrobial susceptibilities, assessment of virulence of an epidemic strain. *J Infect Dis* 1981;144:575-82.
- 20.- Aebi C, Ahmed A, Ramilo O. *Bacterial complications of primary varicella in children*. *Clin Infect Dis* 1996; 23: 698 – 05.
- 21.- Tseng HW, Liu CC, Wang SM, Yang YJ, Huang YS. *Complications of varicella in children: Nervous system disorders*. *J Microbiol Immunol Infect Dis* 2000; 33: 248 – 52.
- 22.- Lignau w, Allerberger F. *Control of an outbreak of methicillin resistant Staphylococcus aureus (MRSA) by hygienic measures in a general intensive care unit*. *Infect* 1994; 22: (Suppl) S 135 – S 139.
- 23.- Gershon A, Silverstein SJ. *Varicella Zoster Virus* En: Richman DG, Whitley RJ, Hayden FG eds. *Clinical Virology*. Segunda ed, Washinton DC: ASM Press, 2002: pp 413 – 32.
- 24.- Rusthoven JJ. The risk of varicella zoster infections in different populations: a critical review. *Transf Med Rev* 1994;8:96 -116.
- 25.- Flisser A, Fernández – Quintanilla G, Magos C, Tapia – Conyer R. *Changig. Epidemiologic of varicella*. *Virus and Life* 1997;16:5.