

**Dr. Napoleón González Saldaña<sup>1\*</sup>**  
**Dra. Mercedes Macías Parra<sup>2</sup>**  
**Dra. Norma López<sup>3</sup>**  
**Dr. Oscar Vázquez Tsuji<sup>4</sup>**  
**Dra. Ana Gabriela Grajales Beltrán<sup>5</sup>**

<sup>1</sup> Jefe del Departamento de Infectología del Instituto Nacional de Pediatría.

<sup>2</sup> Médico Adscrito al Departamento de Infectología del Instituto Nacional de Pediatría.

<sup>3</sup> Médico Adscrito al Servicio de Hematología del Instituto Nacional de Pediatría.

<sup>4</sup> Jefe del Servicio de Parasitología y Micología del Instituto Nacional de Pediatría.

<sup>5</sup> Residente del Quinto Año de Infectología del Instituto Nacional de Pediatría.

## Caso clínico de un niño con leishmaniasis visceral en el que se sospechó síndrome mieloproliferativo

### Resumen

Se trata de una femenina de cuatro años de edad, procedente de Chilapa, Guerrero, con un cuadro clínico de un año seis meses de evolución caracterizado por aumento de volumen del abdomen, ictericia, red venosa colateral, rectorragia, hepatomegalia de 12 cm, esplenomegalia de 22 cm y una lesión papuloescamosa en rodilla; además, presenta pancitopenia y en medula ósea se observan amastigotes. La prueba de ELISA fue positiva para leishmaniasis. Se trató con amfotericina B y antimoniato de meglumina, evolucionando favorablemente. Es importante hacer un diagnóstico temprano de esta enfermedad para que no se haga crónica o lleve a la muerte al paciente.

**Palabras clave:** Leishmaniasis, síndrome mieloproliferativo.

### Abstract

A four-year-old, from Chilapa Guerrero with one year and six months evolution of increased volume of the abdomen, jaundice, superficial collateral veins, haematochezia; 12 cm hepatomegaly and 22 cm splenomegaly and a papulosquamous lesion on the knee. In addition, showed pancytopenia and in a bone marrow sample, amastigotes were found.

ELISA test was positive for leishmaniasis. She was treated with amphotericin B and meglumine antimoniate, with a satisfactory clinical evolution. It is important to make an early diagnosis of the disease, to avoid the chronicity or the death of the patient.

**Keywords:** Leishmaniasis, myeloproliferative syndrome.

## Introducción

La leishmaniasis es una enfermedad poco frecuente en México, por lo que no se piensa en este diagnóstico de manera temprana y la enfermedad puede evolucionar a la cronicidad o a la muerte. Se presenta un caso clínico con una evolución característica de la enfermedad.

Se trata de femenino de cuatro años, originaria y residente de Nejapa, Chilapa, Guerrero, que acude con un cuadro crónico de un año seis meses de evolución, caracterizado por aumento progresivo del volumen

abdominal y posteriormente presenta red venosa colateral. Hace un año se agrega ictericia, coluria e hipocolia, persiste con aumento de volumen abdominal e inicia con evacuaciones líquidas con moco, sin sangre. Fue referida a un Hospital General de Chilapa, en donde se realiza ultrasonido abdominal, el cual reporta hepatoesplenomegalia y datos de suboclusión intestinal. Se desconoce el manejo aplicado.

Hace seis meses presenta disminución del patrón de evacuaciones (cada tercer día), las cuales son coprolíticas y con sangre al final de la evacuación, y rectorragia ocasional. Además, hace un mes presentó epistaxis que cedió con presión local, y 10 días

### \*Correspondencia:

**Dr. Napoleón González Saldaña**

Dirección: Insurgentes Sur 3700-C, Col. Cuicuilco, Del. Coyoacán, C.P. 04530, México, D.F.

Teléfonos: 52(55) 5606-6856

Correo electrónico: drnagos@ yahoo.com.mx

previos a su ingreso (11 de diciembre de 2007) inicia una lesión pápulo-pustulosa en cara externa de rodilla derecha de <1cm diámetro, pruriginosa, que evoluciona hasta convertirse en una placa eritematosa dolorosa de 10x10 cm, con secreción hialina no fétida que limitaba la flexión de la rodilla y la deambulaci3n, por lo que acude al Hospital General de Chilapa el 20 de diciembre de 2007, en donde se le practica una biometría hemática, la cual reporta lo siguiente: Hb, 5,8 g/dL; leucocitos, 1.100 cel/uL; y plaquetas: 39.000 cel/uL. Además, se encuentra perímetro abdominal de 55 cm que se asocia con ortopnea secundaria a t3rax restrictivo. Se refiere al Instituto Nacional de Pediatría (INP) como probable síndrome mieloproliferativo.

A su ingreso al INP se encuentra conciente, tranquila, ictericia, con campos pulmonares bien ventilados sin ruidos agregados, abdomen globoso de 55 cm de perímetro abdominal a expensas de esplenomegalia que llega hasta la cresta iliaca (**Imagen 1**) con 22 cm, hepatomegalia de 12 cm por percusi3n total, ligeramente doloroso a la palpaci3n (la **Imagen 2** presenta radiografía de abdomen que muestra desplazamiento de asas del intestino delgado por el crecimiento hepático y esplénico) sin datos de irritaci3n peritoneal, con lesi3n dérmica en fase de resoluci3n en cara externa de rodilla derecha (**Imagen 3**) y úlcera anal de 2 cm (**Imagen 4**).

Se realiza biometría hemática que reporta: Hb, 5,7 g/dL; Hto, 18%; leucocitos, 900 cel/uL; linfocitos 79%; neutrofilos, 100%; leucocitos totales, 700 cel/uL; y plaquetas, 33.000 cel/uL. Se realizó una radiografía de abdomen y una tomografía (**Imagen 5**) donde se observa hepatoesplenomegalia importante.

Tambi3n se realizan las siguientes pruebas: proteínas totales, 7 g/dL; albúmina, 1 g/dL; bilirrubinas totales, 2.52 mg/dL; bilirrubina directa, 1.58 mg/dL; bilirrubina indirecta, 0.94 mg/dL; DHL, 774 U/L; AST, 287 U/L; ALT 74 U/L; FA 316 U/L.

Dos días despu3s de su ingreso se realiza aspirado de medula ósea, el cual reporta: celularidad disminuida, megacariocitos presentes disminuidos, 10-15 inclusiones basófilas redondeadas por célula de retículo, seis células retículo hemofagocitando, células en canasta ++, núcleos desnudos. Se identifican amastigotes y se realiza ELISA que resulta positiva para *Leishmania Donovanii chagasi*.

Se realiza diagnóstico de leishmaniasis visceral y es manejada durante 10 días con amfotericina, posteriormente se cambia el tratamiento por antimonio de meglumina a dosis de 60 mg/kg/día I.M. cada 12 horas por 20 días, el primer día se aplicó un tercio de la dosis.

Presentó buena evoluci3n con disminuci3n de ictericia, así como del perímetro abdominal de 52 cm. Actualmente la paciente cursa asintomática, con hígado palpable 6 cm debajo de borde costal y bazo palpable a 7 cm por debajo de borde costal; completó el tratamiento con antimonio de meglumina, con aspirado de medula ósea de control negativo.

## Discusi3n

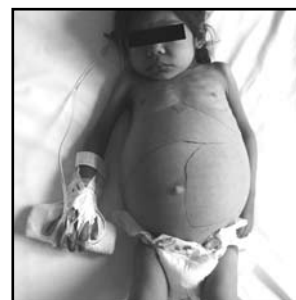La leishmaniasis afecta a la poblaci3n más pobre del mundo y se estima que se presentan alrededor de dos millones de casos nuevos por a3o en 88 países donde la enfermedad es endémica.<sup>1</sup>

La leishmaniasis presenta cuatro síndromes clínicos: cutánea, mucocutánea, visceral (tambi3n llamada kala-azar) y post-kalazar. En relaci3n a la leishmaniasis visceral, se estima que hay aproximadamente 500 mil nuevos casos en el mundo y alrededor de 50 mil muertes por esta enfermedad cada a3o.<sup>2</sup> La mayoría de los casos (>90%) ocurren en seis países: Bangladesh, Brasil, Etiopía, India, Nepal y Sudán.<sup>3</sup>

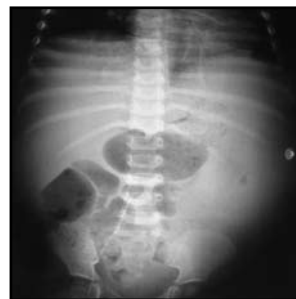La leishmaniasis visceral es causada por dos especies de leishmania: *L. donovani* y *L. infantum*, dependiendo del área geográfica; la primera infecta todas las edades y la segunda es más frecuente en ni3os y en inmunodeprimidos.

El ciclo de *L. donovani* tiene dos formas distintas, una promastigote flagelar, que se encuentra en el intestino del vector (flebotomo), y otra amastigote, que es sin flagelo y se desarrolla en las células del hospedero (por ejemplo, el hombre).

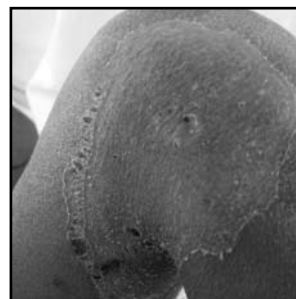
La leishmaniasis se trasmite por la picadura del flebotomo del género *Phlebotomus* en el viejo mundo y de géneros *Lutzomyia* y *Psychodopygus* en el nuevo mundo; solo la hembra trasmite la leishmaniasis. En el intestino del flebotomo se desarrollan los promastigotes y son



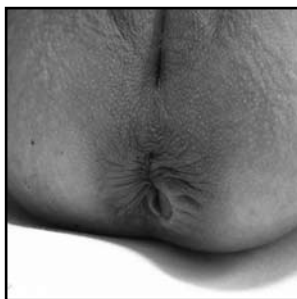**Imagen 1.** Fotografía donde se muestra la gran hepatomegalia (12 cm) y esplenomegalia (22 cm) que llega hasta la cresta iliaca.



**Imagen 2.** Radiografía de abdomen que muestra desplazamiento de asas del intestino delgado por el crecimiento hepático y esplénico.



**Imagen 3.** Úlcera en rodilla derecha en resoluci3n.



**Imagen 4.** Úlcera anal de dos centímetros de largo.

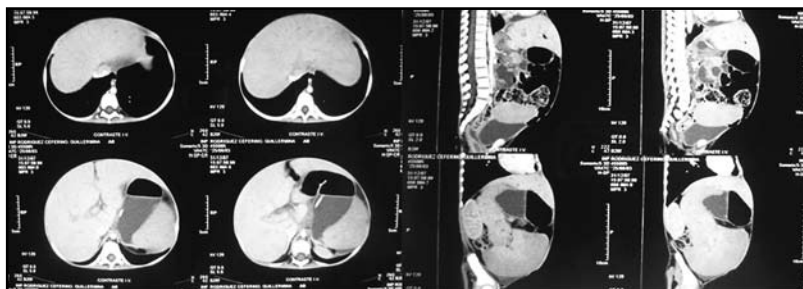
flagelados; al ser introducidos por la picadura del flebotomo al hospedero, en este caso al hombre, el parásito pierde el flagelo y se transforma en amastigote, los cuales se desarrollan intracelularmente en la célula del hospedero, se multiplican y posteriormente se diseminan al organismo a través del sistema linfático y vascular para invadir el sistema retículo endotelial,<sup>4</sup> hígado, bazo, médula ósea y nódulos linfáticos.

El periodo de incubación varía entre dos y seis meses y las formas clínicas pueden ser:

1. Subclínica con resolución espontánea (en Bahía Brasil, se ha reportado una tasa de infección de la enfermedad de 18 a 1, y en Kenia de 5 a 1).<sup>5</sup>
2. Aguda o disentérica.
3. Oligosintomática con manifestaciones leves o esplenomegalia.
4. Diseminada de forma aguda, fulminante o subaguda, ésta lleva a la muerte en uno o dos años.<sup>4</sup>

En estos cuadros se observa anemia, leucopenia con neutropenia y linfocitosis relativa y pancitopenia, así como hipergammaglobulinemia, inmunocomplejos circulantes y factor reumatoide positivo. Asimismo, puede observarse elevación de bilirrubinas, transaminasas y proteinuria; en general los pacientes con VIH y los inmunodeprimidos tienen evolución más grave y fulminante.

En este caso que se presenta, la paciente es de un área tropical económicamente pobre, (costa del Pacífico mexicano), con una evolución subaguda de un año seis meses, en el que predomina esplenomegalia que llega hasta la cresta iliaca (22 cm) y hepatomegalia (12 cm) con datos clínicos de hepatitis, ictericia, coluria y acolia; datos que se pueden presentar con cierta frecuencia.



**Imagen 5.** Tomografía simple de abdomen que muestra importante hepatoesplenomegalia.

Nuestra paciente también presentó hemorragias con epistaxis y rectorragias, que se pueden presentar en los cuadros de leishmaniasis diseminada; además, presentó lesiones dérmicas y una úlcera anal, probablemente asociada a neutropenia prolongada. La paciente presentó pancitopenia, que frecuentemente se observa en los pacientes con una evolución avanzada, como es el caso. El diagnóstico debe ser epidemiológico, clínico y de laboratorio:

1. **Diagnóstico epidemiológico.** Se basa en la identificación del área de donde proviene el paciente; en este caso de una región endémica.
2. **Diagnóstico clínico.** En el caso que nos ocupa, tenía muchos datos que sugerían la presencia del padecimiento. Se fundamenta en el hallazgo del parásito en tejidos.
3. **Diagnóstico de laboratorio.** En el aspirado de médula ósea, como en esta paciente en quien se demostraron las formas amastigotes, éstas se pueden encontrar en 54 a 86% de los casos o en cultivos. La punción esplénica resulta sensible de 96 a 98%, pero existe el riesgo de hemorragia mortal; la biopsia hepática puede plantear menor riesgo.<sup>4</sup>

El diagnóstico inmunológico complementa los estudios; la intradermoreacción de Montenegro utiliza leishmaniasis como antígeno (promastigotes) a una dosis de 0.1 mL a las 48 a 72 horas se considera positiva; cuando es de 5 mm de diámetro tiene un índice de posibilidad de 86 a 100% de los casos, aunque sólo indican exposición y no enfermedad activa.<sup>5</sup>

Existen numerosas técnicas inmunológicas como inmunofluorescencia indirecta, que presentan índices de positividad de 62.5% cuando se emplean formas promastigotas, y de 89 a 96% cuando se usan formas amastigotas.<sup>6</sup>

También se ha usado la prueba de ELISA con una positividad de alrededor de 85%, el Western Blot y la PCR. La prueba de aglutinación directa y la prueba de inmunocromatografía basada en rK 39 son dos

pruebas serológicas también útiles; en la primera, si los anticuerpos están presentes, la aglutinación es visible después de 48 horas. Estas pruebas dan una sensibilidad y especificidad estimada de 94.8% (95 % IC, 92.7-96.4) y 97.7% (95 % IC, 93.9-98.7), respectivamente.<sup>7</sup>

Sin embargo, cualquiera que sea el método serológico

que se use, los títulos de anticuerpos pueden permanecer elevados después de la cura clínica y puede sospecharse recidiva cuando ocurre un aumento después de una baja de los títulos y de anticuerpos o, incluso, una infección latente cuando hay persistencia de títulos altos.<sup>8</sup>

En este caso, el diagnóstico se fundamentó al visualizar los amastigotes en aspirado de medula ósea y se apoyó con la prueba de ELISA positiva para leishmania; la tipificación del parásito fue *L. donovani*.

Entre los diagnósticos diferenciales está el paludismo (que produce esplenomegalia), la fiebre tifoidea (que cursa con hepatoesplenomegalia), así como otras enfermedades como histoplasmosis, brucelosis, enfermedad de Chagas y enfermedad linfoproliferativa, por lo que tienen que descartarse dichos padecimientos basándose en los datos epidemiológicos, clínicos y estudios de laboratorio.

En los tratamientos se han utilizado derivados de antimonio pentavalente 20 mg/kg/día por vía IM o IV, por periodos de 20 a 28 días; en niños se puede empezar con un tercio de la dosis el primer día, la mitad de la dosis el segundo día y la dosis completa el tercer día para probar la tolerabilidad del medicamento. El fármaco de segunda elección es la amfotericina a razón de 0.5 a 1 mg/kg; aplicándolo diariamente hasta alcanzar una dosis de 1.0 a 1.5 gramos, y en la forma mucocutánea de 2.5 a 3 g; en niños la dosis puede comenzar con un décimo de la dosis diaria y luego ir aumentando progresivamente hasta la do-

sis tolerable.<sup>4</sup> Otro tratamiento que se ha utilizado es la miltefosina,<sup>9</sup> que es un análogo de fosfocolina, la cual ha mostrado ser altamente efectivo contra la leishmaniasis *in vitro* y en modelos animales y que, a diferencia de las drogas anteriores, no se ha asociado con toxicidad en medula ósea; así, un estudio en niños mostró una respuesta clínica favorable entre 93 a 95%.<sup>9</sup> Nuestra paciente respondió favorablemente con 10 días de amfotericina y después se manejó con antimonio de meglumina, con lo que hubo una respuesta favorable desde el punto de vista clínico y se obtuvo un resultado negativo en el aspirado de medula ósea.

Para el control de esta enfermedad se han usado insecticidas en las áreas endémicas y repelentes de insectos, así como la detención de perros infectados que puedan servir como reservorios. Otras medidas son, por un lado, que los individuos puedan sanar y, por otro, que aquellos que lo consiguen se protejan de una reinfección. También se ha planteado la posibilidad de desarrollar una vacuna; recientemente se está elaborando una para manejo profiláctico y terapéutico<sup>10</sup>, la cual contiene una proteína recombinante y antígenos de leishmania, y otra adyuvante, pero aun faltan mayores estudios al respecto.

## Agradecimientos

Agradecemos a la Dra. Ingerborg Becker Fauser, de la Unidad de Medicina Experimental de la UNAM, por el diagnóstico molecular.

## Conclusiones

La leishmaniasis sigue siendo un problema de salud en países pobres y en vías de desarrollo; el cuadro puede confundir al clínico con un síndrome mieloproliferativo u otras patologías como histoplasmosis, brucelosis y fiebre tifoidea, entre otros. Es muy importante que el médico realice un diagnóstico temprano, ya que si no se hace, este padecimiento que tiene tratamiento puede llegar a la cronicidad o causar la muerte del paciente.

## Referencias

1. Davis CR, Kaye P, Croft SL. Leishmaniasis: new approaches to diseases control. *Clin Rev* 2003;326:377-82.
2. Desjeux P. Leishmaniasis: current situation and new perspectives. *Comp Immunol Microbiol Infect Dis* 2004;27:305-18.
3. Chappuis F, Sundar S, Hailu A, et al. Visceral leishmaniasis, what are the needs for diagnosis treatment and control? *Nature Review* 2007;5:873-80.
4. Da Silva SN, Cervi CM. Leishmaniasis cutánea, mucocutánea y visceral (kala-azar). En: Gonzales SN, Torales TA, Gómez-Barreto D (Eds.). *Infectología Clínica Pediátrica*. 7ª edición. Editorial McGraw-Hill Interamericana. México, 2004. p. 769-80.
5. Medeiros AC, Roselino AM. Leishmaniose tegumentar americana: do histórico aos dias de hoje. *An Bras Dermatol* 1999;74:329-36.
6. Pearson RD, Sousa AQ. Leishmania species: visceral (Kala-azar), cutaneous, and mucosal leishmaniasis. En: Mandell GL, Benett JE, Dolin R (Eds.). *Principles and practice of infectious diseases*. Volumen 2. 4ª edición. Churchill-Livingstone. New York, 1995. p. 2428-42.
7. Person RD, Crox G, Jeronimo SMB, et al. Visceral leishmaniasis: a model for infection-induced cachexia. *Am J Trop Med Hyg* 1992;47(Suppl):8-15.
8. Cunha S, Freire M, Badaró R, et al. Outbreak of visceral leishmaniasis in new ecological niche near a major metropolitan area of Brazil. *Trans R Soc Trop Med Hyg* 1995;89:155-8.
9. Singh UK, Prasada R, Kumar R, et al. Miltefosime in children with visceral leishmaniasis. *Indian Pediatr* 2006;43:1076-80.
10. Davies CR, Kaye P, Croft SL, et al. Leishmaniasis: new approaches to diseases Control. *Clin Rev* 2003;326:377-81.