

Dr. Ivan Renato Zúñiga Carrasco*

* Residente de Epidemiología de la Dirección General de Epidemiología.
Centro Nacional de Vigilancia Epidemiológica y Control de Enfermedades, Secretaría de Salud.

Miasis: un problema de salud poco estudiado en México

Resumen

La infestación por la larva de la mosca zumbadora tropical *Dermatobia hominis* es una miasis maligna endémica de los estados de Yucatán, Quintana Roo, Campeche, Chiapas y Tabasco. Se puede encontrar miasis en personas de ambos sexos y de todas las edades. La mortalidad causada por esta enfermedad es menor a 10%. El conocimiento del ciclo biológico de la mosca permite deducir las medidas de prevención.

Palabras clave: Dermatobia, larva, cavitaria, ivermectina, parasitosis.

Abstract

The infestation by the larva of the tropical humming fly *Dermatobia hominis* is an endemic wicked miasis of the states of Yucatan, Quintana Roo, Campeche, Chiapas and Tabasco. There can be miasis in people of both sexes and of all the ages. The mortality of the miasis is less than 10%. The knowledge of the biological cycle of the fly allows deduce the measures of prevention.

Key words: Dermatobia, larva, cavitary, ivermectin, parasitosis.

Introducción

El término miasis (del griego myia, mosca) fue acuñado y usado por primera vez por Hope en 1840. La infestación por la larva de la mosca zumbadora tropical *Dermatobia hominis* (**Imagen 1**) es una miasis maligna endémica de las regiones tropicales del sur de México, centro y Sudamérica (entre los 25° de latitud norte y 32° sur), exceptuando Chile y algunos distritos de Argentina; en las islas del Caribe sólo se ha encontrado en Trinidad.^{1,2}

La miasis se refiere a la lesión producida por larvas de dípteros ciclorrafos que infestan a los animales (incluido el humano), y de quienes se nutren en forma parásita de sus tejidos vivos o muertos, produciendo invasión y destrucción tisular.

La miasis se clasifica según las larvas que la produce y por la localización y formas clínicas en el hombre. Así, la enfermedad puede ser producida por larvas biontófagas o necrobiontófagas; las primeras invaden tejidos vivos o cavidades naturales y son parásitos obligados, mientras que las segundas colonizan lesiones preexistentes y son parásitos accidentales. Según el tipo de lesión o localización, la miasis se divide en: cutáneas, cavitarias o traumáticas y gastrointestinales. También puede ser clasificada como anatómica o entomológica; la clasificación anatómica considera la localización del parásito en el huésped y la clasificación entomológica se basa en las características de alimentación de la larva y divide a la miasis en tres tipos: obligatoria, facultativa y accidental; los parásitos obligatorios requieren de un huésped vivo para el desarrollo de la larva, el parásito facultativo se desarrolla o en un huésped vivo o en carroña, y en la miasis

*Correspondencia:

Dr. Iván Renato Zúñiga Carrasco

Dirección: Herradero 12, Col. Colina del Sur, Del. Álvaro Obregón, C.P. 01430, México D.F.

Correo electrónico: ivan_abdel_raman@yahoo.com.mx

accidental los huevos de la larva del orden *Diptera* son ingeridos a través de los alimentos o bebidas; algunas de las larvas, cuya cutícula es muy resistente a los jugos digestivos, son capaces de pasar a través del tracto digestivo y emerger vivas por el ano. Este tipo de infestación, en el cual las larvas no se desarrollan en el intestino, se denomina pseudomiasis porque las larvas incriminadas no se desarrollan dentro del hospedero. En la práctica clínica, es difícil distinguir entre una pseudomiasis y una miasis intestinal facultativa en la cual las larvas se desarrollan en el tracto digestivo. La miasis se presentan en varias partes del cuerpo por ejemplo: área facial, nasal, oral, oftálmica, uretral, facial, escrotal, tronco y extremidades, vaginal y cerebral.^{1,3,4}




Imagen 1. Forma adulta de la *Dermatobia hominis*

La *D. hominis* (Imagen 1) pertenece a la familia *Cutibridae* o moscas del "nuevo mundo". Específicamente parasita humanos, ganado bovino, ovino, gatos, perros y conejos. Es una mosca robusta de 12 mm de tamaño, aproximadamente. Tiene el tórax velludo, no brillante en contraste con el abdomen, lo cual permite identificarla. Su aparato bucal está atrofiado. Cada larva produce una sola lesión (miasis furunculosa), aunque en vacunos pueden concomitar varias larvas en un mismo tumor cutáneo. Esta mosca ataca a toda clase de mamíferos domésticos y silvestres, excepto a los caballos y mulares. Produce pérdidas económicas en la ganadería por destrucción de la piel de los bovinos.⁵

El ciclo biológico de *D. hominis* inicia cuando la mosca deposita aproximadamente 10 a 50 huevos en el abdomen ventral de un mosquito u otros insectos de tamaño y vuelos apropiados, donde incuban y en algunos días hacen que los huevos maduren. Este proceso se denomina foresia. Los huevos tienen forma de banano y se colocan amontonados en el abdomen de diversos dípteros: *Psorophora* (*Cubiciidae*), *Stomoxys* y *Fannia*, entre otros. Al estar desarrollada, la larva abandona el huevo cuando el portador —que por lo general es hematófago— pica al hombre o al

ganado, posteriormente penetra directamente por la piel (dependiendo de la temperatura del huésped), la larva (Imagen 2) baja rápidamente y penetra a través de los folículos pilosos. La larva aproximadamente requiere de 5 a 10 semanas para su maduración, durante este tiempo se alimenta del tejido circundante y migra a capas más profundas de la piel formando una cavidad.

La larva madura se adhiere con dos garfios periorales y posee hileras de espinas y ganchos concéntricos que miran hacia atrás y que le permiten que penetre en los tejidos del hospedero. Tiene dos espiráculos posteriores por donde respira y excreta. En 24 horas aparece una pápula eritematosa elevada que puede parecer un piquete de insecto donde drena una pequeña cantidad de secreción serosa o purulenta, por donde respira la larva, rodeado de edema y eritema; es posible sentir a la palpación el movimiento de la larva en el interior de la lesión. Puede haber de una a cuatro lesiones furunculares. Con un ambiente húmedo y cálido, la larva deja al hospedero, una vez que alcanzan el desarrollo conveniente, durante la noche o en la madrugada para convertirse en crisálida en la tierra y, posteriormente (alrededor de dos semanas), aparece una mosca adulta con una expectativa de vida de 9 a 12 días. El ciclo vital de *D. hominis* oscila entre 120 y 122 días. Se cree que *D. hominis* escapa de la destrucción del sistema inmune por medio de la supresión del sistema humoral durante la infestación.^{1,2,5,6}

La *Cordylobia anthropophaga* pertenece a la familia *Calliphoridae*. Su hábitat natural es el continente africano, en las regiones situadas al sur del Sahara, aunque parecen existir otros focos en la península Arábiga. Esta mosca es especialmente abundante en África occidental habiéndose descrito numerosos casos de infestación en viajeros procedentes de países como Senegal, Sierra Leona, Nigeria, etcétera.⁷



Figura 2. Larva que penetra la piel y causa las lesiones

Material y métodos

La presente revisión bibliográfica se llevó a cabo a partir de la búsqueda de diversos artículos escritos en México, Latinoamérica y España en los buscadores Medscape, Artemisa y SciELO, con el propósito de saber la morbilidad actual de la miasis, tanto desde el punto de vista clínico como epidemiológico.

Epidemiología

En México existe evidencia de que los mayas del Sureste ya la padecían y actualmente la mayor parte de los casos se observan en los estados de Yucatán, Quintana Roo, Campeche, Chiapas y Tabasco, donde se les conoce como "colmoyote" o "moyocuitl". Ocurre predominantemente en climas templados, aunque también puede ser encontrado en regiones montañosas. La infestación es más común durante la época de lluvias.

Cuando se presenta en sitios no endémicos, su diagnóstico se dificulta porque puede confundirse fácilmente con furúnculos, de ahí la importancia del interrogatorio dirigido a encontrar el antecedente de viajes recientes ante la presencia de este tipo de lesiones dérmicas. Se pueden encontrar miasis en personas de ambos sexos y de todas las edades, pero es más frecuente en personas de edad media y avanzada. La mortalidad de las miasis es menor a 10% y generalmente se asocia con lesiones cerebrales o en otras partes del sistema nervioso.

Dentro de los factores de riesgo podemos describir los siguientes: exposición de úlceras y hemorroides, infecciones bacterianas de heridas o cavidades naturales, extremo descuido del aseo personal, tareas relacionadas con la cría de animales de campo, conductas asociadas al alcoholismo, el hábito de dormir a la intemperie, ingesta de alimentos contaminados y pacientes con funciones físicas y/o mentales disminuidas, hospitalizados en nosocomios y que carecen de condiciones higiénicas adecuadas. Otros factores de riesgo son la presencia de lesiones producidas como consecuencia del rascado en pacientes con pediculosis.^{1,2,8}

Manifestaciones clínicas

Desde el punto de vista clínico las miasis se clasifican en:

- **Cavitarias.** El ataque de larvas tiene lugar, preferentemente, en la extremidad cefálica (senos paranasales y conducto auditivo externo). Las larvas

destruyen cartílagos y huesos, ocasionando procesos mutilantes y complicaciones serias e, incluso, mortales, de acuerdo con la región afectada. A la perforación de los huesos del cráneo puede seguir la invasión del tejido meníngeo y encefálico, causando meningoencefalitis y hemorragias.

- **Cutáneas.** Este tipo de miasis se presenta en tres formas clínicas:

Forma forunculoide. Se presentan en la piel lesiones con franco aspecto forunculoso que contiene la larva en su interior, saliendo ésta en 2 o 3 semanas al exterior.

Forma lineal rampante. La larva al migrar bajo la piel va creando dermografismo.

Forma subcutánea con tumores ambulatorios. Se forman tumefacciones profundas y dolorosas que a los pocos días se atenúan y desaparecen, pero que luego pueden aparecer a poca distancia. Este proceso se repite en 10 semanas hasta que la última tumoración se ulcera dejando salir la larva.⁹

La lesión inicial es una pápula que posteriormente se convierte en un furúnculo habitado (**Imagen 3**). Ayuda al diagnóstico observar el pequeño poro o *punctum* central por donde, intermitentemente, sale un exudado sanguinolento. Inicialmente el paciente experimenta prurito, luego dolor local y sensación de movimiento de la larva. Puede presentar adenopatías y síntomas sistémicos como letargo, ataque al estado general, insomnio y/o fiebre.^{2,10}

La penetración de la larva no produce molestias. Los lugares preferidos en la infestación humana el tronco, muslos, nalgas y espalda. Las complicaciones más frecuentes son derivadas de la sobreinfección de las lesiones debido al rascado y a la manipulación de los forúnculos sin condiciones de asepsia.⁷ Habitualmente se trata de infestaciones autolimitadas, con mínima morbilidad. Desde el punto de vista psicológico se convierte en una situación lamentable para el pa-

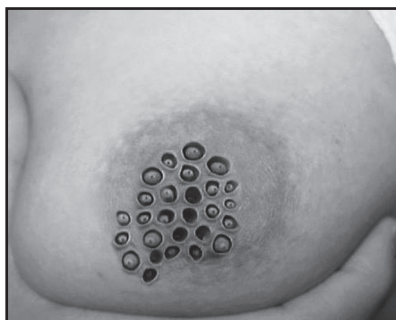


Imagen 3. Paciente con infestación de larvas en región del pezón.

ciente, sobre todo en las formas que afectan cabeza y cuello, dejando la sensación de estar "lleno de gusanos" y dando origen a trastornos depresivos con aislamiento voluntario para evitar ser observados.¹¹

La complicación más severa se ha reportado en niños menores de 5 años con colonización de cuero cabelludo, en los cuales las larvas pueden atravesar el cráneo parcialmente osificado y llegar al cerebro.² Por otra parte, las miasis de órbita, oído y cavidad nasal pueden producir necrosis extensas y requieren tratamiento inmediato.^{10,12}

Diagnóstico

El diagnóstico definitivo se hace al visualizar la larva, ya sea macroscópicamente o con ayuda de una biopsia. En cada paciente puede haber de 1 a 8 larvas, aunque hay reportes donde se han observado 28 larvas en un mismo paciente. La complicación más frecuente es la infección secundaria.²

A la exploración microscópica, se encuentra un infiltrado inflamatorio de linfocitos, histiocitos y abundantes eosinófilos. Las células de Langerhans son predominantes en dermis y epidermis. La pared de la larva se tiñe intensamente con hematoxilina y eosina.¹ En los exámenes de laboratorio sólo se encuentra leucocitosis y eosinofilia.²

Los quistes sebáceos, forúnculos bacterianos, enfermedad por arañazo de gato, oncocercosis, leishmaniasis y tungiasis pueden tener una apariencia clínica similar a la miasis foruncular. Ante la sospecha, una ecografía de partes blandas puede confirmar la presencia de la larva.¹²

Para llegar a un diagnóstico de certeza se debe hallar la larva e identificarla, pero la clínica y los antecedentes epidemiológicos son necesarios para completar la historia de miasis de un enfermo.¹³

Tratamiento

Se han descrito diversos tratamientos. Se puede dejar a su libre evolución manejando solamente el intenso dolor y usando antibióticos tópicos para prevenir infecciones; sin embargo, el tratamiento más aceptado es asfixiar al parásito y obligarlo a salir. En la literatura se ha reportado el manejo de la oclusión mediante el uso de resina de árbol, trozos de tocino, carne o grasa, aceite mineral, petrolato, cera, pegamento, yeso, tabaco, ceniza, insecticidas, barniz de

uñas, goma de mascar, tela adhesiva o apósitos con emplastro basado en aceite y *V. officinali* en el orificio de la larva,^{2,7,10} lo que induce la salida parcial de la misma para respirar, causando que la larva muera, lo cual facilita su extracción manual con pinzas. En etapas tempranas (cuando la larva es pequeña y no ha migrado a capas más profundas) puede ser removida con tratamiento conservador sin problema alguno. Pero cuando la larva madura, crece y se encuentra anclada a la piel por medio de sus espinas, hace difícil su extracción manual, por lo que la extracción quirúrgica por medio de una pequeña incisión en el orificio y la extracción de la larva con pinzas es el mejor método.¹

Posteriormente se retira el material utilizado, teniendo cuidado de no dejar restos de la larva. Para facilitar la remoción también se ha empleado la administración tópica de solución fenicada al 4%, éter o cloroformo (que paralizan a la larva), compresas calientes o inyectar lidocaína (que anestesia y provoca presión hacia fuera). La ivermectina se ha usado con eficacia en veterinaria. Así mismo, se ha utilizado con buenos resultados la butazolidina. Se tienen reportes sobre el uso de crioterapia. Finalmente, se pueden manejar con excisión quirúrgica convencional con buenos resultados. A veces es necesario irrigar y administrar antibióticos profilácticos. Algunos autores no recomiendan utilizar cintas adhesivas porque frecuentemente dejan fragmentos que provocan inflamación. Al desaparecer las lesiones dejan una cicatriz puntiforme con pigmentación residual temporal. Dentro del diagnóstico diferencial debe considerarse la furunculosis y también el delirio de parasitosis, especialmente si el paciente no trae las larvas consigo o solamente quedan lesiones residuales.²

La administración tópica de ivermectina al 1% en propilenglicol por dos horas ha mostrado ser un tratamiento efectivo y seguro en la miasis causada por *Cochliomyia hominivorax*, según lo reportado en la literatura, que también reporta como efectiva la administración sistémica de este agente, el cual puede ser administrado como otra alternativa en el tratamiento de casos extensos. La ivermectina es un antibiótico macrólido semisintético, aislado del *Streptomyces avermitilis*; su uso se ha documentado en animales grandes para el control de parasitosis gastrointestinal y pulmonar, así como para la infestación por piojos y larvas de pulgas. En 1993, la ivermectina fue aceptada como un agente seguro en humanos, se ha indicado para el tratamiento de filaria, sarna, larva migrans cutánea, tungiasis, toxocariasis y pediculosis (capitis, corporis y pubis), y para erradicar *Ascaris lumbricoides*, *Strongyloides stercoralis*, *Trichuris trichiura*, *Enterobius vermicularis* y *Necator*.¹⁴

No se ha documentado hasta la fecha el uso de ivermectina por vía oral en pacientes con alteraciones en la función hepática o renal, por lo que se ha concluido que es un medicamento seguro y que no presenta efectos adversos. La ivermectina bloquea los impulsos nerviosos del nervio terminal de los parásitos a través de la liberación del ácido gamma aminobutírico (GABA), uniéndose a los receptores los cuales causan parálisis y muerte. La acetilcolina no es afectada por la ivermectina, mientras se mantenga un margen de seguridad cuando se usa a la dosis recomendada.^{1,15}

La ivermectina por vía oral se emplea a dosis de 0.2 mg/kg de peso, mientras que en aplicación tópica en loción la dosis es de 0.4 mg/kg de peso. Se absorbe rápidamente y alcanza concentraciones terapéuticas a las 4 horas. La aplicación sobre la piel intacta se absorbe en dos horas y en minutos sobre lesiones ulcerativas. Las concentraciones plasmáticas son proporcionales a la dosis administrada.¹⁴ La irrigación con solución de agua destilada con éter al 1% también es útil; alternativamente se puede emplear solución de cloroformo al 20% en vaselina líquida.¹⁶

Dependiendo del grado de desarrollo de la larva, la extracción puede hacerse por presión manual o quirúrgica, previa infiltración anestésica con lidocaína al 2%, con posterior aplicación de soluciones antisépticas locales a base de iodopovidona o peróxido de hidrógeno; pomadas cicatrizantes y cremas antibióticas (mupirocina) por 5 a 7 días. Se ha obtenido buen resultado con la administración de antibiotico-

terapia oral con monohidrato de cefadroxilo a una dosis de 500 mg dos veces al día para evitar y eliminar infecciones secundarias, sobre todo en el caso de los infantes. En los pacientes de 7 a 35 años, se ha visto que la lesión se resuelve luego de cuatro días de tratamiento.¹⁷

Resultados

Por ser una enfermedad poco estudiada en nuestro país, no existen registros de morbi-mortalidad que permitan analizar este padecimiento, sólo se encuentran estudios aislados hechos en algunos hospitales pediátricos de México.

Discusión

Aunque los casos de miasis cutánea no tienen la gravedad de otras enfermedades importadas (como el paludismo) es necesario su conocimiento desde el punto de vista preventivo, diagnóstico y terapéutico. Un rápido y correcto diagnóstico permitirá instaurar las medidas oportunas en cada caso y tranquilizar al paciente ya que, aunque puede ser alarmante, el cuadro clínico es habitualmente autolimitado, curando normalmente sin secuelas. Por último, es importante proceder a la identificación de las larvas extraídas, lo cual permitirá descartar otro tipo de miasis, como las causadas por larvas del género *Hypoderma*, con implicaciones terapéuticas diferentes.

Referencias

- Alcalá D, Yáñez S. Miasis furuncular causada por *Dermatobia hominis*. *Rev Cent Dermatol Pascua* 2006;15(1):23-5.
- Alkorta M, Beristain X, et al. Miasis cutánea por *Cordylobia anthropophaga*. *Rev Esp Salud Pública* 2001;75(1):23-30.
- Brizuela-Tomé GB, González-Brizuela CM, et al. Miasis furunculosa por *dermatobia hominis*, "colmoyote". *MEDISAN* 2003;7(2):124-8.
- Burgos FA, Lölster T. Shock séptico secundario a miasis. *Arch Argent Pediatr* 2001;99(3):271-2.
- Campos-Muñoz L, Quesada-Cortés A, et al. Miasis furuncular importada por *Dermatobia hominis*. *Med Cutan Iber Lat Am* 2006;34(6):306-8.
- Contreras-Ruiz J, Arenas-Guzmán R, Vega-Memije ME, et al. Miasis furunculoide por *Dermatobia hominis*. Un caso importado de Costa Rica al Distrito Federal. *Gac Méd Méx* 2004;140(1):81-3.
- Cruz-López O, Tamariz-Cruz OJ, et al. Miasis de nasofaringe, completando ciclo biológico *in vitro* *Bol Med Hosp Infant Mex* 2005;62(2):1.
- De Hollanda-Ramírez AM, Silva-Rodríguez AR, Caracho G. Ivermectina en el tratamiento de la miasis humana. *An Fac Cienc Méd (Asunción)* 2005;38(3):62-71.
- Durán-Marrero K, Montenegro-Valera I, Uribe-Echeverría AI. Miasis cutánea furunculoide: un caso diagnosticado en Cuba. *Rev Cubana Med Gen Integr* 2006;22(3):1.
- Moissant de Román E, Quijada J, García ME, Simoes D, Hermoso NK. Miasis furuncular en humanos producida por larvas de *Dermatobia hominis* (Diptera: Oestridae). *Kasmera* 2004;32(1):7-11.
- Shinohara EH, Martini MZ, Gomes de Oliveira H, Takahashi A. Oral myiasis treated with ivermectin: case report. *Braz Dent J* 2004;15(1):79-81.
- Shorter N, Wernighaus K, Mooney D, Graham A. Furuncular cuterebrid myiasis. *J Pediatr Surg* 1997;32:1511-3.
- Sousa ME, Medeiros CA, Hernández CM, da Silva JC. Miasis facial asociada con carcinoma espinocelular en estado terminal. *Rev Cubana Estomatol* 2005;42(3):1.
- Valderrama R. Miasis en humanos. *Iatreia* 1991;4:70-79.
- Vasallo MF. Miasis humanas. Un problema de actualidad. *Ann Real Acad Med Esp* 1991;108:153-79.
- Villamizar JR, Sandoval GP. Miasis ótica. Internet. En línea, disponible en: <http://encolombia.com/medicina/otorrino/otorrino28300-miasis.htm> Consultado el 29 de enero de 2008.
- Visciarelli EC, García SH, Salomón C, et al. Un caso de miasis humana por *Cochliomyia hominivorax* (Diptera: Calliphoridae) asociado a pediculosis en Mendoza, Argentina. *Parasitol Latinoam* 2003;58:166-8.